Poliposis nasosinusal del adulto

P Dessi
F Facon

Resumen. – *La poliposis nasosinusal (PNS) es una afección frecuente (del 1 al 4% de la población) cuya fisiopatología todavía es poco conocida. Aunque el diagnóstico no suele plantear dificultades cuando se trata de su forma clásica, no ocurre lo mismo en las formas unilaterales o sindrómicas (mucoviscidosis, Kartagener, Woakes y discinesia ciliar). La gravedad de la PNS en la forma clásica es sobre todo neumoalergológica, y su tratamiento es sobre todo otorrinolaringológico. El tratamiento se basa principalmente en la corticoterapia continua por vía oral y discontinua por vía general. La etmoidectomía endonasal se debe practicar únicamente cuando haya fracasado la terapéutica médica y después de un estudio minucioso mediante tomografía computarizada (TC).*

© 2004 Elsevier SAS, París. Todos los derechos reservados.

Palabras clave: *poliposis nasosinusal, sinusitis crónica, mucoviscidosis, etmoidectomía, corticoterapia.*

Introducción

Con una incidencia del 1 al 4,3%, la poliposis nasosinusal (PNS) es una afección a la que se enfrenta todo otorrinolaringólogo (ORL). Aunque durante mucho tiempo se la ha considerado como una consecuencia de la atopia, en la actualidad parece una afección de origen etiopatogénico complejo. Detrás de una sintomatología relativamente estereotipada se esconden formas clínicas múltiples, sobre todo en sus asociaciones sindrómicas. Su diagnóstico se ha visto muy beneficiado con la llegada de la endoscopia y de la tomografía computarizada (TC). Desde el punto de vista terapéutico, el dominio de la corticoterapia y de la cirugía videoendoscópica endonasal ha permitido un tratamiento más racional de esta afección.

Definición

La PNS es una enfermedad inflamatoria caracterizada por la degeneración edematosa multifocal y bilateral de la mucosa de las masas laterales del etmoides. Esta degeneración da lugar a la formación de lesiones polipoides lisas, gelatinosas, translúcidas y piriformes [118], que progresivamente van ocupando los meatos etmoidales hacia las fosas nasales. Desde este punto de vista, sería más preciso emplear la denominación de poliposis etmoidonasal. Tiene carácter benigno y nunca degenera. Es eminentemente crónica tanto en sus manifestaciones como en su tratamiento, que casi siempre es médico, aunque a veces hay que recurrir al tratamiento quirúrgico.

***Patrick Dessi**: Professeur des Universités, praticien hospitalier.*
***Frédéric Facon**: Chef de clinique-assistant des Hôpitaux.*
Fédération d'oto-rhino-laryngologie, groupe hospitalier de la Timone, 13385 Marseille cedex 5, France.

Epidemiología

Se desconoce la prevalencia exacta de la poliposis en la población, debido a los métodos diagnósticos empleados, pero se estima entre el 1 y el 4,3% [36, 41]. Está presente en todos los países y en cualquier clima. Aunque ningún estudio ha demostrado que exista una predisposición genética ligada al sexo, numerosas series que estudian las PNS intervenidas ponen de manifiesto un predominio masculino del 54 al 73% [118]. Es mucho más frecuente en el adulto mientras que las formas pediátricas obligan a la búsqueda de una disfunción mucociliar [123] o una mucoviscidosis. En cuanto a las relaciones con ciertos factores genéticos, el estudio del grupo ORLI ha puesto de manifiesto la importancia de los antecedentes familiares de PNS en el 58,7% de los casos, del asma en el 43,6% y de la idiosincrasia en el 12,2% [103].

Su asociación a diferentes patologías ha sido objeto de numerosos estudios. Aunque la poliposis es multifactorial, algunas subpoblaciones de individuos parecen estar más expuestas *(cuadro I)*:

– la población asmática: la asociación entre PNS y asma se conoce desde hace tiempo. La prevalencia en la población asmática es del 7 al 16,5% [36, 115], con una distribución preferente alrededor de los 50 años [69]. Por otro lado, los pacientes portadores de PNS son asmáticos entre el 26,1 y el 45% de los casos [119]. Estas tasas pueden sufrir variaciones según el modo en que se recojan los datos. Así, para Larsen [69], es del 29,9% si ha sido consultado en primer

Cuadro I. – Prevalencia de la poliposis nasosinusal en diferentes poblaciones (Lund 1995).

Población general	1%
Pacientes alérgicos	1-5%
Asmáticos	7%
Asmáticos no alérgicos	13%
Asmáticos con intolerancia a la aspirina	36%
Asmáticos atópicos	5%
Sinusitis fúngica alérgica	80%
Mucoviscidosis	18%
Síndrome de Kartagener	27%

lugar un especialista ORL, mientras que se eleva a un 70% en los casos en que la consulta inicial ha sido con un neumólogo. En cuanto a la cronología de aparición, el asma precede al diagnóstico de PNS en el 45,7% de los casos [19];

– La enfermedad de Widal: la asociación de PNS, asma bronquial e idiosincrasia a la aspirina, más conocida bajo el nombre de enfermedad de Fernand Widal [135]. Cuando se realiza una prueba de tolerancia a la aspirina se observa esta tríada entre el 15 y el 20% de los casos. En la actualidad, esta prueba se ha abandonado debido al riesgo que conlleva. La anamnesis continúa siendo la base del diagnóstico. En la población asmática e intolerante a la aspirina, la poliposis se presenta en el 60,4% de los casos [127].

Hipótesis etiopatogénica

A pesar de los progresos que se han realizado en los campos fundamentales, el mecanismo patogénico que conduce al desarrollo de una PNS, continúa siendo desconocido y probablemente multifactorial [72]. Se sintetizan a continuación los diferentes factores actuales resumidos por Coste y Gilain (en [31]).

FACTORES INTRÍNSECOS

Factores histopatológicos

Como pone de manifiesto por una parte el papel activo del epitelio nasal sobre la proliferación celular, y por otra la riqueza de la población celular inflamatoria presente en los pólipos, en la fisiopatología de la PNS intervienen:

– factores epiteliales;

– factores inflamatorios;

A pesar de que la histología de los pólipos sea específica y de que haya sido considerada durante mucho tiempo como monomorfa, parece existir cierto polimorfismo en su estructura.

Las características histológicas principales de los pólipos son su estructura fibroedematosa y el infiltrado inflamatorio, pero se suelen observar otras anomalías:

– atipias celulares asociadas a placas de metaplasia;

– zonas de queratinización con metaplasia plana de las células cilíndricas [4].

A pesar de que la clasificación histológica en pólipos edematosos, glandulares y fibrosos ha permitido elaborar diferentes teorías respecto a su formación, actualmente ésta no parece suficiente para explicar la génesis de la enfermedad. Trabajos experimentales recientes [31] proponen la teoría de la «ruptura epitelial» y la reparación anormal de la mucosa respiratoria.

Factores celulares inflamatorios

El factor común encontrado en todas las PNS es una inflamación crónica de la mucosa respiratoria, tal y como pone de manifiesto la importante población celular que se observa en los pólipos y en la mucosa nasal que los rodea. El infiltrado inflamatorio está constituido por diferentes tipos celulares según la naturaleza de la poliposis.

– En las poliposis más frecuentes, denominadas «primitivas» y en las asociadas a la tríada de Fernand Widal, el infiltrado celular inflamatorio se caracteriza principalmente por la presencia de eosinófilos activos.

– En las poliposis denominadas «secundarias», propias de la mucoviscidosis y de las discinesias ciliares, predominan los polimorfonucleares neutrófilos.

Esta subdivisión es artificial y la presencia de neutrófilos parece ser consecuencia de la infección local que con frecuencia existe en las poliposis denominadas «secundarias», en las que los mecanismos de defensa están alterados [102].

Papel del polimorfonuclear eosinófilo

Los eosinófilos aparecen de manera constante en la PNS denominada «primitiva», tanto en las secreciones nasales como en el seno del tejido polipoide. Juegan un papel activo en el mantenimiento de la reacción inflamatoria, debido a su riqueza en receptores membranosos y mediadores activos.

La acumulación de eosinófilos en la zona inflamada es un proceso complejo cuya regulación depende de las citocinas y de las quimiocinas. La interleucina (IL) 5 y el *granulocyte-macrophage-colony stimulating factor* (GM-CSF) (factor estimulante de las colonias de macrófagos granulocíticos) parecen desempeñar un papel clave en la acumulación de eosinófilos [65, 66]. Los mecanismos de acción de estas dos moléculas son:

– la inducción de la proliferación de eosinófilos a nivel de la médula ósea;

– la liberación de eosinófilos de la médula ósea hacia la corriente sanguínea;

– la inhibición de la apoptosis (o muerte celular programada) de los eosinófilos.

En el seno de los pólipos también están presentes otras moléculas como las quimiocinas *«eotaxin»* (EO) y la *«regulated on activation normal T cells expressed and secreted (RANTES)»*. Estas moléculas acumulan y activan a los eosinófilos. Por otro lado, la EO participa sinérgicamente con la IL5 en la activación de la migración tisular de los eosinófilos [1].

El mantenimiento de la infiltración eosinófila en la PNS se explica por:

– la inhibición de la apoptosis de eosinófilos;

– la acción de las moléculas de adhesión expresadas a nivel de los tejidos diana.

La *intercellular adhesion molecule*-1 (ICAM-1) (molécula-1 de adhesión intercelular) se expresa intensamente en la superficie de las células respiratorias epiteliales activadas y constituye el soporte principal de la fijación de los eosinófilos. La ICAM-1 se expresa bajo la influencia de

mediadores pro-inflamatorios liberados por los mastocitos, los eosinófilos y las mismas células epiteliales. Existe una verdadera cadena de estimulación de la supervivencia y de la permanencia de los eosinófilos en el propio seno de los pólipos, como también ocurre para su acumulación.

Se han propuesto varios mecanismos iniciadores de la eosinofilia tisular en la poliposis.

La alergia es un mecanismo atractivo a la hora de explicar la eosinofilia tisular de la poliposis, ya que numerosos factores de acumulación y de mantenimiento tisular de eosinófilos que implican citocinas y moléculas de adhesión son comunes a ambas afecciones. Así, aunque la alergia dependiente de la inmunoglobulina E (IgE) no puede explicar por sí sola el desarrollo de una PNS, parece lícito pensar que pueda contribuir a la eosinofilia tisular de la poliposis cuando estas dos afecciones se asocian. Sin embargo, incluso en caso de asociación, la participación de mecanismos alérgicos es, para algunos autores, un fenómeno menor de eosinofilia tisular [49].

Para explicar la eosinofilia que aparece en la PNS se proponen tres mecanismos ligados a la infección local nasosinusal:

– el primero consiste en una alergia bacteriana que se desarrolla como consecuencia de una infección local, produciendo una inflamación eosinofílica crónica de la mucosa nasal [14];

– el segundo mecanismo propuesto es el desarrollo de una reacción inflamatoria crónica como consecuencia de una infección local producida por un rinovirus que induce, entre otras, la producción particular de IL8 por parte de las células epiteliales nasales. Esta IL8 participa en la acumulación de neutrófilos y conduce a la instalación de la reacción inflamatoria secundaria. La infiltración eosinofílica es, por tanto, secundaria al infiltrado de neutrófilos, y en determinadas condiciones puede conducir a la aparición de una poliposis;

– el tercer mecanismo sugerido es la irritación local de la mucosa nasal que estaría producida por una infección responsable de un flujo de eosinófilos secundario a la aparición local de quininas. Esta inflamación neurógena, asociada a una hiperadrenergia nasal, conduciría a la infiltración eosinofílica tisular característica del *non allergic rhinitis eosinophil syndrome* (NARES) (síndrome de rinitis eosinofílica no-alérgica) del cual conocemos su potencial evolutivo hacia la poliposis.

- *Papel de los leucotrienos*

Se ha propuesto su papel en la patogenia de la PNS basándose en los mecanismos fisiopatológicos que se observan en la intolerancia a la aspirina. Se trata de una alteración del metabolismo de degradación de los fosfolípidos de la membrana, más concretamente del ácido araquidónico, que tiene como consecuencia la producción exagerada de leucotrienos. Estos últimos se caracterizan por sus efectos pro-inflamatorios y vasoactivos, y provocarían una reacción inflamatoria crónica con eosinofilia tisular. Parece ser que los productos de degradación del ácido araquidónico (leucotrienos y prostaglandinas) sólo juegan un papel menor en la constitución de la infiltración eosinofílica que se observa en la PNS [21].

- *Teoría microambiental*

En la teoría microambiental de la eosinofilia tisular, determinadas células participan fundamentalmente en la génesis y desarrollo de la reacción inflamatoria (células epiteliales, células endoteliales y fibroblastos). Este conjunto celular autoactivado participa, gracias a la aparición de factores pro-inflamatorios, en la acumulación y en el mantenimiento de la eosinofilia en el seno del tejido diana.

- *Teoría denominada «autocrina»*

La teoría «autocrina» de activación de los eosinófilos se basa en una alteración primaria de su fisiología que conduce a su autoactivación, asegurando su supervivencia y su permanencia a nivel del tejido diana. La anomalía primitiva podría situarse a nivel del receptor de la IL5 de la membrana del eosinófilo, haciendo así que esta citocina intervenga de forma importante en la teoría «autocrina» de la eosinofilia tisular de la PNS.

Papel de los mastocitos

El papel de los mastocitos en la PNS es controvertido. El descubrimiento de factores de crecimiento mastocitario, como el «*stem cell factor* (SCF)» (factor de las células madre) en el seno de los pólipos, apoya la hipótesis de que la acumulación y la activación mastocitaria participan en la activación eosinofílica por medio de citocinas pro-inflamatorias. Esta hipótesis está reforzada por otros trabajos que demuestran infiltración mastocitaria en la poliposis, independientemente de cualquier alergia asociada [95].

Papel de los linfocitos

El papel de los linfocitos en la PNS también es discutido. Algunos trabajos (en [31]) apuntaron la hipótesis de la alteración inmunitaria de tipo celular, con infiltración eosinofílica secundaria; aunque en realidad otros estudios (en [31]) no han permitido confirmar dicha teoría. Por tanto, parece ser que los linfocitos que aparecen en la poliposis son característicos de la reacción inflamatoria y no de la poliposis propiamente dicha.

Papel de los polimorfonucleares neutrófilos

Tal como se ha descrito anteriormente, los polimorfonucleares nucleares neutrófilos podrían desempeñar un papel activo en las poliposis denominadas «secundarias», en las que son frecuentes las infecciones secundarias.

■ *Factores celulares epiteliales: papel del epitelio*

Estructura y función del epitelio respiratorio nasal

Las vías aéreas superiores están recubiertas por un epitelio de superficie de tipo respiratorio, seudoestratificado, prismático y ciliado (a excepción de la lámina cribosa del etmoides recubierta por el neuroepitelio olfativo). La composición de este epitelio varía a lo largo de las vías aéreas según las diferentes regiones anatómicas, y se pueden encontrar, al menos, siete tipos principales de células:

– las células ciliadas, mayoritarias en número;

– las células caliciformes, ricas en gránulos de secreción;

– las células basales, que aseguran el anclaje epitelial a la membrana basal;

– las células intermedias, que intervienen en la regeneración del epitelio;

– las células serosas, que están presentes en las glándulas subepiteliales;

– las células en cepillo, que participan en los cambios hidroelectrolíticos;

– las células neuroendocrinas, que son raras y secretan neuropéptidos.

El epitelio respiratorio reposa sobre una delgada membrana basal que lo separa del corion subyacente. Este último es rico en vasos sanguíneos y linfáticos, nervios, glándulas submucosas y células denominadas «móviles», como los linfocitos aislados u organizados en forma de acúmulos (*nasal associated lymphoid tissue*, NALT).

El epitelio nasal constituye una barrera física y funcional frente a los agentes contaminantes gracias a uniones complejas. Las células epiteliales están unidas entre sí en su porción apical mediante estrechas conexiones y lateralmente por medio de desmosomas, que permiten mantener la integridad epitelial y constituyen una barrera física. La ruptura de la integridad de esta barrera epitelial expone directamente las células subyacentes a los agentes tóxicos presentes en el aire. Las células así estimuladas pueden iniciar una reacción inflamatoria.

Papel del epitelio en la fisiopatología de la PNS

La subdivisión en poliposis primitiva con eosinófilos y poliposis secundaria sin eosinófilos es muy artificial, pero permite un estudio por separado y más preciso de los mecanismos fisiopatológicos de la PNS.

• *Poliposis con eosinófilos o primitiva*

El epitelio nasal desempeña un papel activo en la reacción inflamatoria gracias a diferentes mediadores. Éstos van a permitir la acumulación y la activación de células de la inflamación, las cuales, a su vez, van a secretar los mediadores proinflamatorios. Estas moléculas participan en la acumulación y la activación de otras células inflamatorias, actuando a su vez sobre las células epiteliales y estructurales de la mucosa respiratoria (fibroblastos y células endoteliales).

Así, la célula epitelial es el protagonista clave de la reacción inflamatoria, dado que se encuentra en primera línea frente a los estímulos y las agresiones del entorno. Las citocinas desempeñan un papel central por su potente acción proinflamatoria o, a veces, antiinflamatoria así como por su organización en forma de redes. La familia de las citocinas es muy amplia y crece día a día.

En la reacción inflamatoria se distinguen, de forma muy esquemática, las citocinas inflamatorias de la respuesta precoz y las citocinas de la respuesta tardía:

– las citocinas «precoces» de las fases de inicio y de propagación de la inflamación se caracterizan por acciones potentes pero poco específicas, IL1 y *tumor necrosis factor* (TNF-a;) (factor de necrosis tumoral);

– las citocinas de la fase de amplificación tienen acciones más específicas sobre ciertos tipos celular (interferón [IFN], *colony stimulating factor* [CSF] (factor estimulante de las colonias), *transforming growth factor* [TGF] (factor transformador del crecimiento), quimiocinas, IL3, IL4, IL5, IL6).

El eosinófilo parece ser la célula inflamatoria principal de la PNS primitiva. La mayoría de los trabajos han intentado identificar la expresión de las citocinas más específicas de la acumulación y la activación de esta célula:

– IL3, IL5, IL8;

– GM-CSF;

– RANTES.

El epitelio también podría participar en la inflamación de los pólipos a través de un mecanismo de secreción de mediadores diferentes de las citocinas. Las células epiteliales secretan derivados proinflamatorios del ácido araquidónico (leucotrienos y prostaglandinas). Además, las células epiteliales expresan la forma constitutiva de la sintetasa del NO (enzima que permite la síntesis del monóxido de nitrógeno) constituyéndose en una fuente importante de su producción. El monóxido de nitrógeno es un mediador que tiene diversas acciones y está muy implicado en la inflamación [32].

Parecen participar en la acción local la excesiva sobreexpresión, por parte de las células epiteliales, de las proteínas de superficie del complejo mayor de histocompatibilidad tipo II (HLA-DR), y de las proteínas de adhesión celular (ICAM-1); que atraerían localmente a las células inflamatorias.

Por último, las células epiteliales desempeñan un papel importante en el complejo entramado de factores celulares y moleculares que intervienen en la inflamación nasal crónica característica de la PNS con eosinófilos. Este entramado ha sido recientemente explicado bajo la denominada teoría «microambiental» [8, 9, 31].

• *Poliposis «sin eosinófilos» o secundaria*

Los mecanismos inflamatorios implicados en la PNS «sin eosinófilos» parecen diferentes y probablemente son específicos de afecciones subyacentes como la mucoviscidosis o las discinesias ciliares congénitas.

Estas afecciones representan casos especiales de inflamación nasal crónica asociada a una anomalía congénita de las células epiteliales.

Intervención directa de las células epiteliales en el desarrollo de los pólipos

Los mecanismos de formación y de crecimiento de los pólipos nasosinusales todavía son discutidos. La hipótesis actual se basa en el concepto primitivo de la ruptura de la continuidad epitelial y de la membrana basal. Mientras el tejido conjuntivo que contiene los fibroblastos y las células inflamatorias se infiltra a través de esta ruptura, el epitelio progresa a partir de los bordes del defecto en ambas direcciones:

– por una parte recubre la hernia conjuntiva;

– por otra se introduce en la lámina propia excavando microcavidades.

Estas microcavidades se agrandan y se fusionan, mientras que su epitelio se diferencia con la aparición de células ciliadas y secretoras. Al fusionarse, las cavidades separan el epitelio, ocasionando la individualización del pólipo.

En vista de los trabajos experimentales realizados en animales y de las modificaciones observadas en los propios pólipos, el desarrollo de los pólipos nasosinusales podría corresponder a un fenómeno «exagerado» de reparación tisular. Este mecanismo implicaría a:

– las células inflamatorias;

– las células mesenquimatosas y endoteliales;

– pero también, y sobre todo, a las células epiteliales.

La alteración de los procesos de reparación es compleja. Esquemáticamente, las células inflamatorias, epiteliales y mesenquimatosas de la mucosa nasal secretan, de forma inadecuada, diferentes factores de crecimiento, y conducen a la formación de pólipos. Al encontrarse íntimamente ligadas la inflamación y la reparación epitelial, este proceso de reparación exagerada podría integrarse en el concepto

de la teoría microambiental que explica la aceleración de la inflamación en la PNS. Así, la inflamación crónica y el desarrollo de pólipos serían dos mecanismos fisiopatológicos independientes en los cuales las células epiteliales juegan un papel primordial.

FACTORES EXTRÍNSECOS

Este capítulo tiene como fin precisar la influencia que podrían tener sobre la PNS ciertos factores ambientales, especialmente el clima, la polución, el tabaco y los alergenos.

Algunos pacientes refieren mejoría o agravación en función de factores climáticos aunque la influencia de estos factores parece ser despreciable, sin que la PNS responda a ningún criterio de unidad de lugar.

La influencia de la polución en las enfermedades alérgicas y en la rinitis ha sido objeto de diferentes estudios, pero sólo uno de ellos se refiere a la PNS. Este trabajo prospectivo multicéntrico francés [19] ha permitido precisar la responsabilidad de factores ambientales como la polución urbana. No se ha puesto de manifiesto ninguna diferencia significativa entre la incidencia de la PNS en el medio rural y el urbano, por lo que la polución no parece ser un factor determinante.

Desde Younge en 1907 (en [90]), la poliposis se ha asociado frecuentemente a la alergia aunque en la actualidad se admite que no es una enfermedad atópica. Como mucho, puede ser considerada como un factor agravante.

El aumento de IgE que se observa en algunas PNS podría ser una consecuencia de la poliposis y no una causa: para algunos autores, la existencia de superficies epiteliales alteradas en los pólipos facilitaría la sensibilización a los neumoalérgenos [45]. Otros autores ponen en duda incluso la existencia de esta abrasión epitelial [90].

La edad de aparición tardía de la PNS, el carácter frecuentemente intrínseco del asma y la aparición previa de un síndrome NARES, no apoyan la hipótesis alérgica [59, 90].

En definitiva, la hipótesis alérgica sólo puede ser el factor fisiopatológico principal en un reducido número de casos, como por ejemplo las sinusitis fúngicas alérgicas [134].

Por el contrario, numerosos trabajos actuales [2, 14, 93] subrayan el papel de la alergia microbiana en la génesis de ciertas PNS.

En resumen: la mayoría de los autores no consideran que los factores extrínsecos sean responsables de la patogenia de la PNS, salvo como factores agravantes.

INTOLERANCIA A LA ASPIRINA

Es el origen de la tríada de Widal, que abordaremos al describir las formas clínicas.

Desde su descubrimiento en 1899, la aspirina (ácido acetilsalicílico) ha sido empleada con mucha frecuencia, debido a sus propiedades antipiréticas, analgésicas y antiinflamatorias. Esta molécula presenta numerosos efectos secundarios, como erupciones cutáneas, asma y angioedema.

La primera descripción de la intolerancia a la aspirina fue realizada por Hirschberg en 1902 a propósito de una urticaria y de un angioedema, asociados a una obstrucción nasal, que se produjo durante un tratamiento con aspirina (en [87]). En aquel tiempo, la intolerancia se consideraba rara (0,3% de la población) y se la relacionaba únicamente con la administración de aspirina. Hubo que esperar hasta las publicaciones de Samter, Settipane, Slavin y Szczeklik [87, 106, 116, 117, 126] para que esta intolerancia se ampliara a la totalidad de los antiinflamatorios no esteroideos (AINE) y a otras sustancias *(cuadro II)*.

Cuadro II. – Porcentaje de intolerancia cruzada a los antiinflamatorios no esteroideos.

42% de los casos	20% de los casos	18,5% de los casos
Lidocaína	alcohol	aditivos
Analgésicos menores		
Codeína		
Metabisulfitos		

La teoría alérgica ha estado en vigor durante mucho tiempo, pero en la actualidad se ha abandonado en beneficio de un mecanismo bioquímico en el que interviene la ciclooxigenasa o COX [87, 125, 127].

■ *Sintomatología asociada a la intolerancia*

La intolerancia a la aspirina puede dividirse en tres categorías [126]:

– tipo A (15% de los casos): caracterizada por síntomas respiratorios (asma y rinitis);

– Tipo B (75% de los casos): caracterizada por urticaria y angioedema;

– tipo C (10% de los casos): representada por formas clínicas particulares, como eritema, exantema, síndrome de Stevens-Johnson o síndrome de Lyell.

Los síntomas pueden ser cutáneos y/o respiratorios (ORL y bronquiales) y aparecen 1 hora y media después de la ingestión de una dosis de entre 10 y 100 mg. El tipo A suele cursar con obstrucción nasal, seguida de rinorrea, hiperemia conjuntival, tos quintosa y broncoespasmo, pudiendo producir incluso paro cardiorrespiratorio. Aunque la forma principal está relacionada con los AINE, otras sustancias pueden ser también responsables de estos síntomas.

Afecta más frecuentemente a las mujeres, excepto durante la primera infancia, por lo que parece existir una predominancia ligada al sexo. En un tercio de los casos [107] existen antecedentes familiares de idiosincrasia.

■ *Patogenia*

La teoría actual otorga un papel predominante a las COX de los tipos 1 y 2 [87, 124, 127]. Los AINE inhiben las COX, lo que produce un desequilibrio del metabolismo del ácido araquidónico en beneficio de una de las vías accesorias, responsable de *(fig. 1)*:

– una inhibición de la síntesis de las prostaglandinas;

– una actividad excesiva de la 5-lipooxigenasa, la cual provoca un aumento de la producción de leucotrienos (LTC_4, LTD_4 et LTE_4), que son potentes mediadores de la inflamación [12, 39];

– un incremento de la sintetasa del LTC_4.

Esta acumulación de leucotrienos es responsable de las manifestaciones clínicas.

POLIPOSIS NASOSINUSAL Y ALERGIA FÚNGICA

Desde el punto de vista histórico, la sinusitis fúngica fue descrita por Safirstein en 1976. Este autor admite la existencia de formas que asocian PNS e infecciones

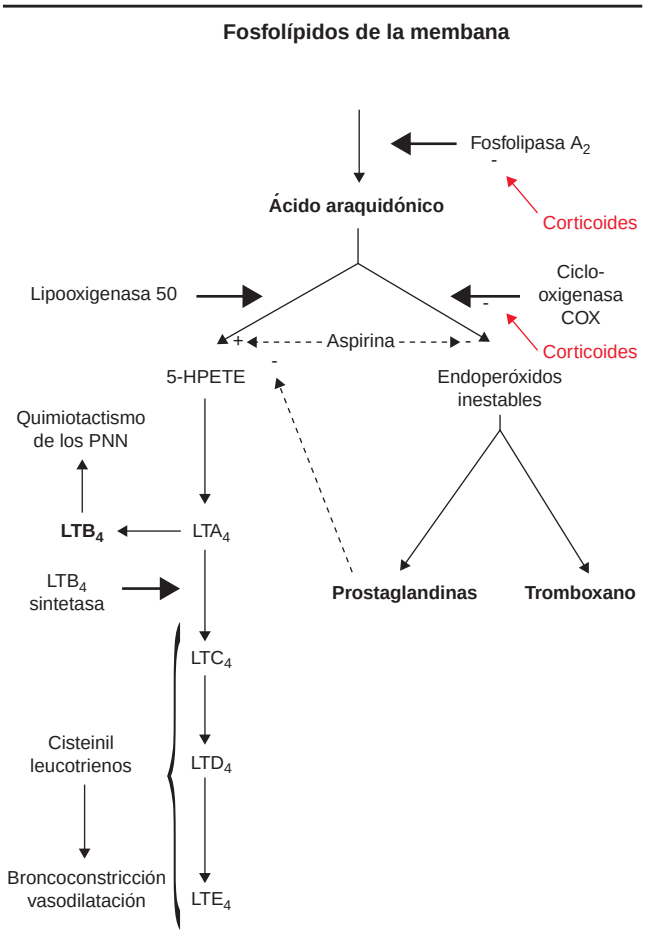

1 *Degradación de los fosfolípidos de la membrana y acción de los corticoides (según Monneret-Vautrin).*
LT: leucotrieno; PMN: polimorfonucleares neutrófilos; 5-HPETE: ácido 5 – hidro-peroxi-eicosa-tetranoico.

micóticas intrasinusales [104] Se la relaciona con la bronconeumopatía alérgica producida por *Aspergillus* demostrada por Hinson [37]. Habrá que esperar hasta los años ochenta para asistir al nacimiento del concepto de sinusitis fúngica alérgica o síndrome de Katzenstein [56, 57, 67].

La sinusitis fúngica alérgica se ha descrito clásicamente como una afección crónica, resistente al tratamiento médico o quirúrgico. La presencia de «mucina alérgica» que contiene cristales de Charcot-Leyden y filamentos micélicos así como la identificación de elementos micóticos mediante examen directo y en cultivo, permiten establecer el diagnóstico. Una revisión de la literatura anglosajona sobre 263 casos, pone de manifiesto 186 cultivos positivos con un 87% de *Dematiae* y un 13% de *Aspergillus* [76]. Estos valores fueron confirmados por Percodani [96] que encontró hasta un 94% de *Dematiae*.

■ *Aspectos fisiopatológicos*

Desde un punto de vista fisiopatológico, persisten numerosas dudas. Para la mayoría de los autores esta afección está relacionada con una reacción de hipersensibilidad al elemento fúngico inicial por combinación de reacciones inmunológicas de tipo I (IgE) y III (complejos inmunitarios) de la clasificación de Gell y Coombs.

Es posible que participe un mecanismo alérgico e infeccioso en la génesis de esta afección.

La enfermedad se inicia con la inhalación y el *trapping* (atrapamiento) de esporas fúngicas por parte del moco

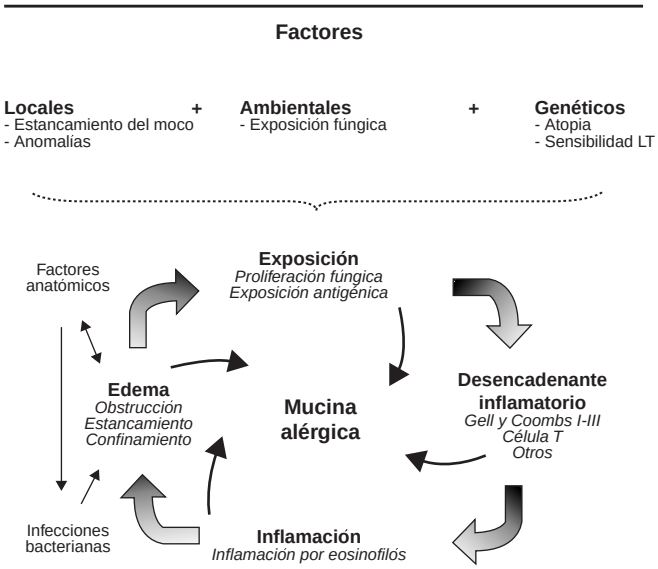

2 *Fisiopatología de la génesis de la sinusitis fúngica alérgica (según Marple). LT: leucotrieno.*

sinusal. La liberación de material antigénico estimula la producción de IgE, IgG e IgA. En consecuencia, los antígenos de *Aspergillus* reaccionan por contacto con los mastocitos sensibilizados por las IgE. La reacción antígeno-anticuerpo induce entonces la desgranulación de los mastocitos con liberación de los mediadores de la inflamación.

Estas reacciones alérgicas producen edema e inflamación, responsables de la obstrucción ostial y de la estasis intrasinusal. Esta situación es ideal para la proliferación fúngica que, a su vez, aumenta la cantidad de antígenos, generando un círculo vicioso que conduce a la formación de mucina [78]. Sin embargo, algunas cuestiones siguen sin resolverse en cuanto a la naturaleza alérgica de la afección: ¿Por qué la patología puede ser unilateral? ¿Por qué la concentración de IgE sigue siendo elevada?

El equipo de la Clínica Mayo [98] propuso una alternativa a esta teoría que demuestra, en un primer momento, que los elementos fúngicos están presentes en el 93% de los pacientes que padecen sinusitis crónica. Para este equipo, no se trata de una reacción inflamatoria mediada por la IgE, sino el resultado de la acción conjunta del quimiotactismo de los eosinófilos y de la reacción inflamatoria inducida por los linfocitos T. Quedan varios interrogantes, tanto sobre la metodología como sobre la relación que existe entre el elevado número de cultivos fúngicos encontrados y la rareza de la sinusitis fúngica alérgica.

Aunque la forma clínica está clara, existen dudas en cuanto a su fisiopatología. La respuesta inflamatoria con eosinófilos no sería más que uno de los factores entre los cuales intervendrían:

– la atopia;

– la expresión de ciertos receptores HLA sobre los linfocitos T;

– la exposición a elementos fúngicos particulares;

– la reacción aberrante de defensa de la mucosa nasosinusal.

Así, Marple [80] propone un esquema fisiopatológico en el que intervienen diferentes parámetros *(fig. 2)*.

Formas clínicas típicas

En la mayoría de los casos, el diagnóstico clínico, la realización de los exámenes complementarios y el tratamiento de la PNS están esteriotipados. Se toma como modelo descriptivo la PNS primitiva bilateral del adulto.

DIAGNÓSTICO Y EXAMEN

Desde el punto de vista clínico, la sintomatología de la PNS es típica y está dominada por la anosmia y la obstrucción nasal.

■ *Anamnesis*

Permite establecer:

– los antecedentes;

– la historia de la patología rinosinusal;

– la sintomatología funcional.

Antecedentes

Determinan el pasado personal y familiar del paciente en cuanto al asma, la alergia y la PNS.

Historia de la enfermedad

Define el comienzo de los síntomas, su cronología y los tratamientos anteriores. En la mayoría de los casos, se trata de una patología que se manifiesta a partir de los 40 años de edad. La sintomatología inicial de la patología rinosinusal está dominada por la rinorrea (44,7%) y la obstrucción (36%). La infección y la hiposmia representan cada una el 9,7% de los síntomas iniciales.

■ *Sintomatología funcional*

Se resume con el acrónimo ADORE: A de anosmia, D de dolor, O de obstrucción, R de rinorrea y E de estornudos.

Anosmia – A

Conviene evaluar la importancia de las alteraciones del olfato (normo-, hipo- o anosmia) ya que suelen representar la queja principal por parte de los pacientes.

Dolores faciales – D

Raramente ocupan el primer plano de la sintomatología funcional, salvo en las crisis de sinusitis aguda o en las complicaciones quirúrgicas (estenosis del canal nasofrontal, mucocele). Se proyectan sobre la zona nasal o sinusal y se suelen describir como una sensación de pesadez.

Se localizan principalmente a nivel de las regiones maxilar o mediofacial.

Obstrucción nasal – O

No existe obligatoriamente desde el comienzo, pero se presentará durante la evolución de la afección. Es típicamente bilateral, permanente y aumenta en decúbito supino.

Rinorrea – R

Es un síntoma de intensidad variable pero que suele ser referido por el paciente durante la anamnesis. Es bilateral, con más frecuencia posterior y de aspecto claro; aunque episódicamente puede sufrir sobreinfecciones.

Estornudos – E

Ponen de manifiesto una hiperactividad de la mucosa nasal y se manifiestan en forma de salvas estertorosas.

En la evaluación funcional de esta patología rinosinusal no se tiene en cuenta la epistaxis, debido a su escasa incidencia. Para la mayoría de los autores no es un síntoma inicial relacionado con la enfermedad.

■ *Signos físicos*

Durante la consulta, se realiza la exploración mediante la óptica rígida de 30º sin preparación de la fosa nasal. Los signos físicos obtenidos permiten establecer el diagnóstico ante la presencia de pólipos bilaterales de las fosas nasales, definir el estado de la PNS e investigar las modificaciones clínicas responsables de un aumento de la obstrucción nasal (valva narinal estrecha, desviación septal e hipertrofia turbinal).

Pólipos

Aparecen clásicamente como granos de uva de color amarillo y rosado, presentando a veces en la superficie pequeños vasos. El moco es filante y espeso habiendo perdido sus características reológicas. Generalmente los pólipos son bilaterales, a semejanza de la sintomatología funcional, pero también pueden predominar en uno de los dos lados.

Estadio

El examen endoscópico permite evaluar la poliposis según una escala que comprende tres estadios:

– estadio 1: pólipos localizados en el meato medio;

– estadio 2: pólipos desarrollados en la fosa nasal que no sobrepasan el límite superior del cornete inferior;

– estadio 3: pólipos que alcanzan la base de las fosas nasales.

Condiciones anatómicas endonasales

Conviene buscar sistemáticamente:

– anomalías anatómicas constitucionales;

– anomalías producidas por intervenciones anteriores.

En caso de poliposis unilateral es necesario realizar una biopsia con el fin de descartar cualquier proceso tumoral [55].

Examen clínico ORL completo

Evalúa la existencia de otras patologías asociadas.

■ *Examen complementario*

Se limita, en las formas aisladas, a la tomografía computarizada y a una revisión neumoalergológica.

Examen neumoalergológico

En este estadio, es indispensable realizar un estudio neumoalergológico para evaluar un asma evidente, eliminar una hiperreactividad bronquial latente y buscar un terreno atópico. Dependiendo del criterio del especialista se pueden realizar pruebas sanguíneas, pruebas cutáneas en busca de una hipersensibilidad de tipo I y un examen funcional respiratorio (PFR) con prueba de la metacolina.

Se debe sospechar ante cualquier antecedente de intolerancia a la aspirina, a un AINE o a un conservante o colorante alimentario, y considerar al paciente como intolerante.

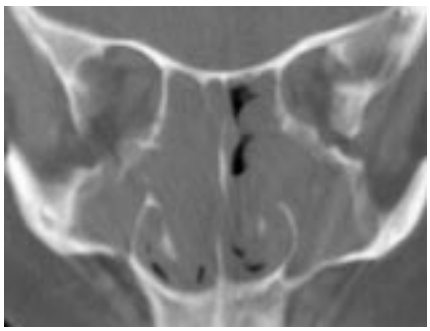

3 *TC de las fosas nasales, cortes coronales. Poliposis nasosinusal estadio 3.*

Tomografía computarizada

El examen morfológico se centra principalmente en la tomografía computarizada, que se practicará con alta resolución, helicoidal, con reconstrucciones axiales, coronales y sagitales, sin inyección de contraste y en ventana ósea *(fig. 3)*. Se considera esencial por varias razones [44, 53, 71, 75, 84, 137]:

– determina la invasión sinusal de la poliposis y permite apreciar la respuesta al tratamiento médico;

– indica la intervención que se debe efectuar;

– pone de manifiesto la existencia de anomalías anatómicas sinusales que pueden dificultar la cirugía endoscópica;

– se considera de valor médico-legal.

Entre las diferentes variaciones anatómicas que se pueden encontrar, se describen principalmente:

– las dehiscencias espontáneas de la lámina papirácea [88]. Siempre son unilaterales y se caracterizan por constituir una verdadera hernia del contenido orbitario en la cavidad etmoidal. Generalmente se localizan sólo a nivel del etmoides anterior, observándose en menos del 1% de los casos. Sin embargo, dichas anomalías pueden dar origen a una interpretación errónea y confundirse con una sinusitis etmoidal siendo difíciles de detectar ya que se asocian a procesos crónicos.

– las diferencias de altura entre los dos techos de las masas laterales del etmoides [25]. Esta variación tiene una incidencia del 10% de los casos. Hay que señalar que en ocho de cada diez casos, el techo etmoidal derecho se sitúa más bajo que el izquierdo, con una diferencia que puede llegar hasta los 7 mm. Es interesante contrastar estas constataciones anatómicas con el hecho de que las complicaciones quirúrgicas descritas por diversos autores (Friedmann, Kern, Lawson) aparecen, con una diferencia estadísticamente significativa, más frecuentemente en el lado derecho que en el lado izquierdo. Estos autores habían señalado la incomodidad que supone para un cirujano diestro operar el lado derecho. A pesar de que esta explicación parece posible, es preferible la hipótesis según la cual, un techo etmoidal demasiado bajo es alcanzado más rápidamente por el cirujano y, por tanto, queda más expuesto a las lesiones.

– las procidencias intraesfenoidales de la arteria carótida interna [23, 43, 54]. Su incidencia se aprecia entre el 12 y el 25% de los senos esfenoidales examinados. Es interesante señalar que en el 10% de los casos, la porción que sobresale de la carótida interna es más de la mitad de su circunferencia. Este hecho hace que quede especialmente expuesta a una lesión quirúrgica. En todos los casos se ha observado que existe una fina lámina ósea de espesor superior a 1 mm, rodeando a la carótida interna. No se ha descrito ninguna procidencia de este tipo en las celdas etmoidales posteriores;

– la prominencia del nervio óptico en el seno esfenoidal [24]. El nervio óptico sobresale en la cavidad esfenoidal sobre una superficie igual, al menos, a la mitad de su circunferencia en el 8% de los casos. Generalmente unilateral, esta procidencia es a veces bilateral, asociándose en ese caso a una dehiscencia de las dos carótidas internas.

Manifestacioness clínicas

PREPOLIPOSIS O NARES

El NARES, descrito en los años 80 [46], es un diagnóstico de eliminación: significa únicamente que la eosinofilia secretora nasal puede deberse a una causa no alérgica. Es innegable que el NARES puede representar una etapa previa de la enfermedad [86]; sin embargo, no hay que olvidar que una auténtica rinitis con eosinófilos puede coexistir con una predisposición atópica. En la tomografía computarizada se observa etmoiditis edematosa bilateral *(fig. 4)*.

POLIPOSIS

Por sus asociaciones y sus mecanismos fisiopatológicos, la PNS es una afección que puede presentarse aislada o formando parte de un síndrome.

Así, se han descrito diferentes tipos de PNS:

– tipo I: poliposis aislada;

– tipo II: poliposis asociada a asma;

– tipo III o tríada de Widal: asociada a asma y a intolerancia a la aspirina;

– tipo IV o inclasificable: síndrome de Woakes, de Young, discinesia ciliar o mucoviscidosis.

Los tipos I, II y III representan respectivamente el 50, el 30 y el 20% de los casos de PNS [50, 118].

■ *Poliposis nasosinusal y asma*

Aspectos clínicos

La asociación de PNS con asma es clásica aunque su frecuencia es variable según las series. La edad media en la que se diagnostica la poliposis en el asmático se sitúa entre los 30 y los 50 años [33]. En dos tercios de los casos, la poliposis se diagnostica después del inicio de la enfermedad asmática, y con frecuencia de forma tardía durante la evolución de los síntomas bronquiales. Esto es debido al comienzo insidioso de la sintomatología nasal, a la que el paciente presta poca atención.

A pesar de que la poliposis no figura entre las recomendaciones internacionales de tratamiento de la enfermedad asmática, en la práctica se la considera como factor de desestabilización.

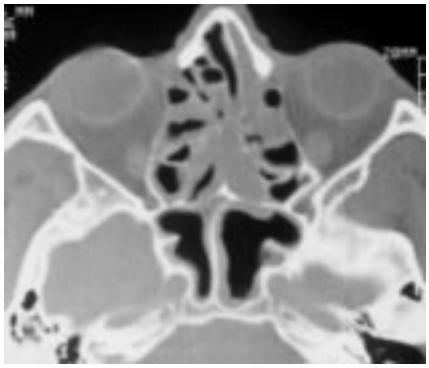

4 *TC de las fosas nasales, cortes axiales. Opacidad parcial de las celdas etmoidales y engrosamiento en marco de la mucosa de los senos esfenoidales.*

Aspectos fisiológicos

Se han propuesto diferentes mecanismos de interacción entre las vías aéreas altas y bajas para explicar la influencia de la PNS sobre la sintomatología pulmonar (agravación o desestabilización del asma):

– drenaje pasivo de las secreciones nasales durante el sueño [136];

– disminución del umbral de estimulación vagal durante las infecciones sinusales (en [61]);

– sequedad de las vías aéreas inferiores en caso de respiración exclusivamente bucal [79];

– producción de citocinas proinflamatorias y broncoconstrictoras en el seno de las vías aéreas superiores, susceptibles de agravar e incluso generar una hiperactividad bronquial [13, 35].

Esta última hipótesis parece ser la más coherente.

Aspectos terapéuticos

El tratamiento se concibe como una colaboración multidisciplinar. La consulta ORL está motivada por la intensidad de los síntomas rinosinusales o cuando existe una relación clara entre el crecimiento de la PNS y el agravamiento del asma. Diferentes trabajos ponen de manifiesto una reducción de la frecuencia de las crisis asmáticas, después de un tratamiento médico y/o quirúrgico de la poliposis nasal [51, 64, 82].

■ *Poliposis nasosinusal y síndrome de Fernand Widal*

El síndrome de Widal, Abrami y Lermoyez fue descrito en 1922 [135] y representa una de las formas más agresivas de PNS [72]. Esta afección cayó en el olvido hasta los trabajos de Samter [105, 106], quien la describe como tríada en la que se asocia PNS, asma intrínseca e intolerancia a la aspirina [106].

En la población de pacientes afectados por PNS, el 13% [69] son portadores de esta tríada.

Aspecto clínico

En la mayoría de los casos, el síndrome aparece entre los cuarenta y los cincuenta años de edad. Su aparición durante la infancia es absolutamente excepcional. El tiempo transcurrido entre la aparición de los síntomas respiratorios y la intolerancia a la aspirina es variable, oscilando entre algunos meses y 25 años.

La rinitis no alérgica con eosinófilos (NARES), que supone un estado prepoliposo, se considera como una forma de inicio de la enfermedad [86]. Una vez que la poliposis se instala, no siempre es posible objetivar diferencias clínicas o mediante tomografía computarizada con los otros tipos. El asma se caracteriza por la observación de franca eosinofilia en el lavado bronquioalveolar de la mucosa bronquial.

La etiología del síndrome de Fernand Widal no es alérgica. En el 20-35% de los casos cursa con atopia, de acuerdo con su prevalencia entre la población general.

Conducta diagnóstica y terapéutica

En las formas probadas de PNS, el diagnóstico de la enfermedad de Widal se basa sobre todo en la anamnesis. Actualmente se han abandonado las pruebas clínicas de provocación por los riesgos potenciales que comportan.

En el estadio prepoliposo, además de la anamnesis, la base del diagnóstico de NARES continúa siendo la citología nasal (eosinofilia mucosa superior al 25% de la serie blanca).

Desde el punto de vista terapéutico, la única especificidad de esta afección se basa en la supresión total y definitiva de los AINE.

■ *Poliposis nasosinusal y sinusitis fúngica*

Este síndrome se presenta como forma particular de sinusitis fúngica de carácter no invasivo, extramucosa en el sujeto joven inmunocompetente [80], cualquiera que sea el sexo [76]. Cursa con asma en el 40-80% de los casos, con poliposis nasal resistente al tratamiento médico en el 90-100% de los casos y con atopia en el 40-80% de los casos [96].

Suele afectar a varios senos y en la TC presenta zonas de opacidad heterogénea o calcificaciones [121] y, en el 20% de los casos, erosiones [94]. La resonancia magnética muestra una hiposeñal central en T1 y T2. En la periferia, esta señal aumenta, lo que permite distinguirla de las sinusitis fúngicas clásicas y de los mucoceles [77].

El aspecto macroscópico intraoperatorio reforzará el diagnóstico. En este caso son frecuentes las secreciones espesas, viscosas, verdosas y de aspecto «pegajoso» [81].

El examen anatomopatológico de estas secreciones muestra el aspecto clásico de la mucina alérgica, constituida por cúmulos de polimorfonucleares alterados (sobre todo eosinófilos), cristales de Charcot-Leyden y filamentos micélicos alterados. La búsqueda del agente fúngico causal, además de ser difícil de realizar, no debe ser considerada como patognomónica de la afección [76].

Así Bent y Kuhn [6] proponen los criterios siguientes:

– hipersensibilidad de tipo I (antecedentes, prueba cutánea o serológica);

– poliposis nasosinusal;

– criterios radiológicos;

– moco rico en eosinófilos y elementos fúngicos, sin invasión de los tejidos.

TIPOS LIGADOS A LAS CARACTERÍSTICAS DEL PACIENTE

■ *Niño y adulto joven*

Estas poliposis constituyen la manifestación nasal de una enfermedad del moco (mucoviscidosis) o de los cilios (discinesias ciliares). La patología broncopulmonar asociada no es espástica sino infecciosa de tipo crónico (dilatación de los bronquios en los casos de discinesias ciliares).

PNS y mucoviscidosis

La mucoviscidosis es responsable de la mayoría de las poliposis del niño. Esta enfermedad fue descubierta en 1936 por Fanconi y en Europa afecta a uno de cada 2.500 recién nacidos. Su asociación con la PNS fue demostrada por Bodian y posteriormente por Lurie en 1957 (en [72]). Los pacientes afectados por mucoviscidosis en su forma clásica (afectación pulmonar, insuficiencia pancreática y niveles elevados de cloro en el sudor) presentan PNS asociada del 6 al 50% de los casos [101, 130].

• *Aspecto clínico*

Todavía está mal definida la etiopatogenia de la PNS de la mucoviscidosis.

Las manifestaciones funcionales de la PNS no son en absoluto específicas. La obstrucción nasal, la rinorrea, los estornudos, la anosmia y los dolores faciales evolucionan

de modo crónico, según todos los esquemas posibles [60]. En el examen clínico, los pólipos presentan el aspecto clásico, pero la presencia de secreciones mucopurulentas verdosas debidas a sobreinfección por pseudomonas, sugieren el diagnóstico de mucoviscidosis.

La incidencia de PNS en esta afección varía según las series. Triglia [130], estudió 135 pacientes portadores de mucoviscidosis y demostró una incidencia de poliposis en el 54,8% de los casos. Estos representan el 72% del conjunto de las PNS diagnosticadas en la población pediátrica. El máximo de incidencia se sitúa entre los 4 y los 12 años [47] y parece aumentar en los pacientes que han recibido un transplante de corazón-pulmón [101].

- *Aspectos terapéuticos*

La evolución de la PNS es difícil de evaluar y su regresión espontánea es poco frecuente. La antibioticoterapia permite controlar las eventuales crisis infecciosas y la corticoterapia presenta el problema del riesgo de su utilización a largo plazo en los niños.

Desde el inicio de los años noventa, se ha impuesto la etmoidectomía por vía endonasal [101, 130]. Algunos trabajos han permitido demostrar que el tratamiento quirúrgico de la PNS, en pacientes que presentaban una mucoviscidosis, podía reducir las necesidades anuales de antibióticos, aunque no parece mejorar la función pulmonar [131]. Según Rowe-Jones [101], los pacientes para los que la rinorrea purulenta es el síntoma principal, presentan una tasa de recidiva inferior a los que se quejan de obstrucción nasal. Solamente los estudios a largo plazo podrán precisar la evolución del estado brocopulmonar de estos pacientes operados.

El diagnóstico y el tratamiento de una PNS dentro del cuadro de mucoviscidosis debe responder a ciertas reglas: todas las PNS que aparecen antes de los 20 años de edad requieren la realización de una prueba del sudor.

En la actualidad se puede indicar la cirugía sinusal por vía endoscópica, aunque la decisión se debe tomar de acuerdo con el pediatra y el neumólogo.

PNS y síndrome de discinesia ciliar primitiva

La frecuencia de la poliposis en la patología ciliar es poco conocida. El cuadro clínico incluye infecciones recidivantes o crónicas de las vías aéreas, que evolucionan desde los primeros meses de vida, asociándose en la edad adulta con un cuadro de infertilidad. En algunos casos, se puede asociar una PNS clásica. El cepillado simple de la mucosa nasal permite recoger una muestra de células epiteliales, cuyo estudio con microscopio óptico de contraste de fase y con microscopio electrónico permite aportar el diagnóstico etiológico preciso. El tratamiento de la PNS en estos pacientes no es específico y responde a las mismas reglas que el de la poliposis primitiva.

Enfermedad de Woakes

Se trata de una PNS particularmente rebelde a los tratamientos, de carácter familiar y responsable de una deformación de la pirámide nasal con ensanchamiento y aumento del volumen de los huesos propios de la nariz, mientras que la punta permanece normal, dando lugar a la clásica cara de «hocico de tapir» *(fig. 5)*.

■ *Paciente de más edad*

La manifestación clínica corresponde a la típica de la PNS.

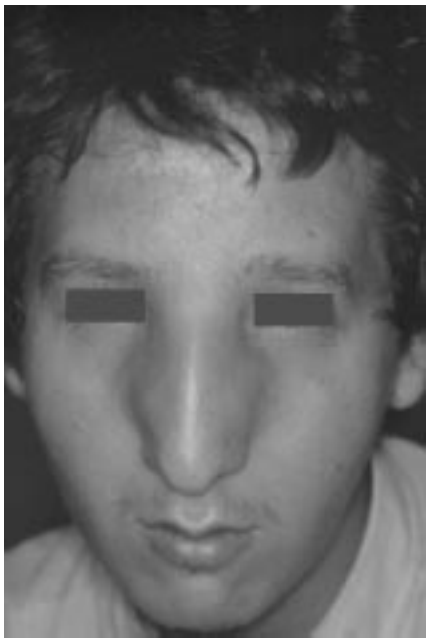

5 *Síndrome de Woakes; típico aspecto de la cara en «hocico de tapir».*

Diagnóstico diferencial

En su forma evolucionada, bilateral, el diagnóstico diferencial de la PNS no se plantea. La sintomatología clínica, el examen endoscópico y la tomografía computarizada son suficientes.

ESTADO PREPOLIPOSO

En las formas frustradas o de comienzo, la PNS comparte con cualquier otra hiperreactividad nasal la sintomatología esencial. Sin embargo, parecen ser más frecuentes las alteraciones del olfato.

ESTADIO CONSTITUIDO

Son los casos que plantean mayor número de problemas, sobre todo si son predominantemente unilaterales. Los casos de PNS clínicamente unilaterales existen, pero son raros. Por tanto, conviene eliminar:

– en primer lugar, las patologías tumorales malignas buscando una exposición profesional, y signos funcionales como epistaxis recidivante. Pero principalmente, la que más contribuye al diagnóstico es la tomografía computarizada. De todas formas, conviene realizar una biopsia para su estudio anatomopatológico;

– en segundo lugar, hay que descartar los tumores benignos. Los pólipos antro- o esfenocoanales pueden plantear problemas de diagnóstico y, sobre todo, se debe tener en cuenta la posible presencia de un papiloma invertido *(fig. 6)*. En este caso la resonancia magnética está más indicada que la tomografía computarizada.

Tratamiento médico

Se basa principalmente en la corticoterapia local de larga duración interrumpida de manera intermitente por tratamientos episódicos por vía general [38]. La antibioticoterapia se indica en casos de infección secundaria, pero no es un tratamiento de fondo. Los lavados nasales

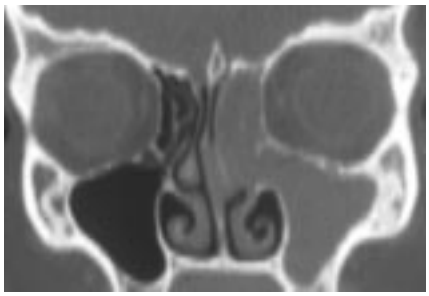

6 *TC de las fosas nasales, cortes coronales. Aspecto radiológico del papiloma invertido: opacidad completa y unilateral del etmoides y del seno maxilar. Debe incluirse siempre en el diagnóstico diferencial de la poliposis nasosinusal unilateral.*

constituyen el apoyo y los antihistamínicos no han demostrado claramente su utilidad «in vivo» en la PNS.

CORTICOTERAPIA

Actualmente su mecanismo de acción se conoce mejor: tras su penetración intracelular y su fijación a un receptor citoplásmico, los corticoides actúan sobre la inflamación bloqueando la actividad de la fosfolipasa A2, responsable de la disminución de la producción de ácido araquidónico, leucotrienos y prostaglandinas [17, 27]. Asimismo, disminuye el número de linfocitos activos y el nivel de producción de las citocinas [3]. A nivel tisular, los glucocorticoides actúan en las tres fases de la inflamación (vascular, celular y de reparación) disminuyendo su intensidad.

Se pueden administrar por vía local o general, pero el carácter crónico de la enfermedad hace preferir la vía local con el fin de reducir el riesgo de efectos secundarios.

■ *General*

Antes de tomar cualquier decisión quirúrgica y en ausencia contraindicaciones terapéuticas, se efectúa un tratamiento médico mediante corticoterapia general. Debe responder a las siguientes reglas de prescripción:

– posología de 1 mg/kg/día durante 10 días (prednisolona 1 mg/kg/día o metilprednisolona 0,8 mg/kg/día);

– toma matinal durante el desayuno con el fin de no interferir el ritmo circadiano del cortisol;

– asociación de una cobertura antibiótica de amplio espectro de la misma duración;

– interrupción brusca sin posología decreciente.

La forma inyectable puede ser aplicada según estas mismas reglas; sin embargo, las inyecciones de corticoides retardados se deben evitar debido a sus numerosos efectos secundarios y complicaciones [118].

Según los autores, esta prescripción no se debe realizar más de tres o cuatro veces al año y con un intervalo de 3 meses [22, 112]. Así, la corticoterapia en días alternos, incluso durante 1 semana al mes, no parece contar con la aprobación de los rinolaringólogos actuales, debido a los efectos secundarios y a la acción de los corticoides locales.

■ *Local*

La corticoterapia local es el tratamiento de referencia [3] debido a los escasos efectos secundarios y su eficacia relativa sobre la sintomatología, reduciendo cerca del 50% la obstrucción nasal y la rinorrea [52, 89]. Aunque existen numerosos corticoides indicados para el tratamiento de la rinitis alérgica, actualmente sólo la budesonida y la beclometasona tienen autorización para el tratamiento de las rinitis con eosinófilos. Se administra a razón de dos pulverizaciones, generalmente una vez al día, en cada fosa nasal en el adulto. Sin embargo, en la literatura internacional no se cuestiona la eficacia de otras moléculas, a razón de 200 a 400 microgramos/día en una o dos tomas.

La corticoterapia local a las dosis habituales y con una toma única diaria no parece frenar el eje hipotalamohipofisario ni el crecimiento. No existe correlación entre la administración de este tratamiento y la incidencia de cataratas [27]. La postura más adecuada sería en decúbito supino, con la cabeza colgando hacia atrás, al borde de la cama [58]. El inconveniente principal de este tratamiento es la constancia que requiere su observación [74].

ANTIBIOTICOTERAPIA

Se entiende únicamente como tratamiento de apoyo a la corticoterapia o como preparación preoperatoria y en caso de que existan verdaderas sinusitis bacterianas asociadas.

La elección del tipo de antibiótico suele ser empírica, debiéndose utilizar moléculas de amplio espectro y de buena difusión local. Los que se prescriben con más frecuencia son los betalactámicos (por ejemplo, amoxicilina y ácido clavulánico) o la sinergistina (pristinamicina) en caso de alergia. Las nuevas moléculas constituyen una interesante alternativa (la familia de los ketólidos y la nueva generación de quinolonas).

En las poliposis de tipo IV (inclasificables), el antibiograma orientará la elección del antibiótico más oportuno.

ANTIHISTAMÍNICOS

Actúan bloqueando los receptores H_1 de la histamina e inhibiendo a su vez la desgranulación de los mastocitos, basófilos y eosinófilos. En la actualidad, se prescriben de forma sistemática en caso de alergia claramente establecida. La práctica de tratamientos desensibilizantes no tiene ningún interés sistemático en caso de poliposis [113].

CRENOTERAPIA

Se puede indicar después de la polipectomía médica o quirúrgica y asociada a la corticoterapia local. Su interés todavía es discutible. En los pacientes alérgicos conviene emplear aguas bicarbonatadas, mientras que las sulfurosas están especialmente indicadas en caso de rinitis infecciosas.

TRATAMIENTOS DE APOYO

Los pacientes que padecen la enfermedad de Widal deben adoptar ciertas medidas: lavados fisiológicos de las fosas nasales, dejar de fumar, tratar si es el caso el reflujo gastroesofágico y evitar el empleo de ciertos medicamentos.

Los lavados son esenciales para eliminar las secreciones nasales acumuladas que, además de incómodas, provocan la ineficacia de la corticoterapia y hacen perenne la inflamación local crónica.

Tratamiento quirúrgico

CIRUGÍA BAJO ANESTESIA GENERAL

■ *Preparación médica*

Se adapta en función de las características del paciente. En nuestro caso, se recurre a la antibioticoterapia por vía general y al empleo de aerosoles 24 horas antes de la intervención.

Los pacientes asmáticos requieren una revisión neumológica antes de la intervención, que permite rechazar a los pacientes con asma inestable.

■ *Anestesia y preparación del paciente*

Anestesia

La cirugía se realiza con anestesia general e intubación orotraqueal con tubo anillado. Es necesaria la colocación de un taponamiento faríngeo con el fin de evitar una posible inundación broncopulmonar. Si no existen contraindicaciones, se realiza una «hipopresión controlada».

Colocación del paciente

El paciente se coloca en decúbito supino, con los brazos a lo largo del cuerpo, en ligero declive. El cirujano se coloca a la derecha del paciente a la altura del cuello, sea cual sea el lado a operar. El ayudante se sitúa enfrente, ligeramente desplazado hacia la parte de abajo y el monitor se sitúa a la cabeza, frente al cirujano. La cabeza del paciente, en ligera extensión, se gira unos 30º hacia el cirujano.

El campo operatorio deja al descubierto la pirámide nasal y los ojos, con el fin de poder detectar en cualquier momento signos de lesión orbitaria.

Taponamiento

Si no existen contraindicaciones, la retracción de la mucosa se efectúa mediante la aplicación de tampones neuroquirúrgicos impregnados con una solución compuesta por:

– dos frascos de lidocaína-nafazolina;

– 1 mg de adrenalina.

Dichos tampones se introducen en las fosas nasales con ayuda de una pinza roma, manteniéndolos en el interior durante 15 minutos:

– un tampón en el corredor etmoidomeático a nivel del meato medio;

– un tampón en el receso esfenoetmoidal;

– dos tampones en la parte baja de la fosa nasal.

■ *Material*

Este sistema permite al cirujano una comodidad ideal desde el punto de vista quirúrgico y una buena visión del monitor, permitiendo además la grabación peroperatoria.

■ *Técnica operatoria*

Persigue un triple objetivo:

– asegurar, en la medida de lo posible, la erradicación de toda la mucosa de las masas laterales del etmoides (etmoidectomía radical);

– permeabilizar de nuevo los ostium, asegurando su drenaje y restableciendo la fisiología de las cavidades sinusales.

– preparar el terreno para la futura corticoterapia local.

Aquí, se describe la técnica de delante hacia atrás descrita por Rouvier y que es compartida por numerosos autores [42, 63, 91, 97, 120, 122, 128]. Es la que se utiliza de primera elección. Se toma como referencia una fosa nasal que nunca haya sido operada. Se compone de dos tiempos principales: etmoidectomía anterior y posterior; y dos tiempos accesorios: la esfenoidotomía y la exéresis del cornete medio.

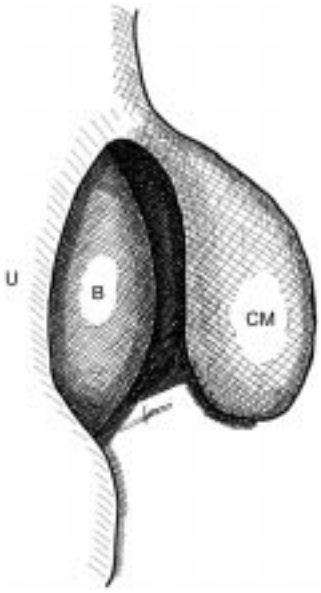

7 *Visión del meato medio derecho con la óptica de 0º. CM: cornete medio; U: apófisis unciforme; B: bulla.*

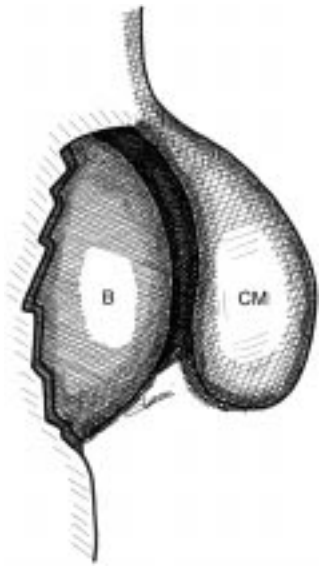

8 *Visión con la óptica de 0º de la bulla (B) y del cornete medio (CM), después de practicar unciformectomía derecha.*

Cada una de estas etapas permite la exéresis de la mucosa polipoide de las cavidades sinusales.

Polipectomía

Se practica con el objetivo de repermeabilizar las fosas nasales. Es un paso esencial que permite identificar los puntos anatómicos de referencia, palpar las estructuras y apreciar la movilidad de los pólipos.

Etmoidectomía anterior

• *Unciformectomía*

Se incide la mucosa y el hueso por delante del proceso unciforme con el bisturí falciforme, después de haber localizado la protuberancia lacrimal que se sitúa por delante *(fig. 7)*. Esta incisión se efectúa sobre la parte vertical y desciende hacia la porción horizontal del proceso.

La exéresis con la pinza de Blakesley recta separará de su totalidad la estructura a partir de su inserción superior *(fig. 8)*.

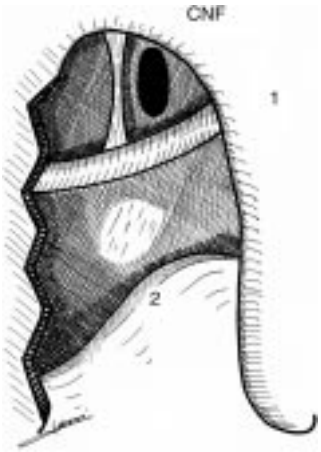

9 *Visión con la óptica de 30º del canal nasofrontal (CNF), la arteria etmoidal anterior (1) y la raíz tabicante del cornete medio (2), después de la etmoidectomía.*

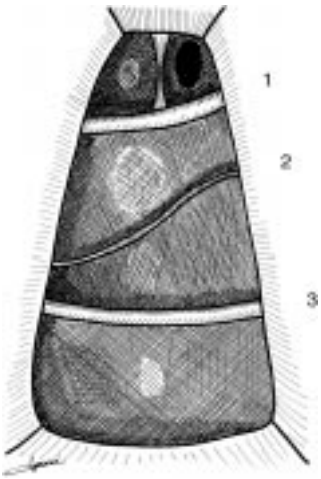

10 *Visión con la óptica de 30º de la arteria etmoidal anterior (1), de la raíz tabicante del cornete medio (2) y de la arteria etmoidal posterior (3); después de la etmoidectomía anterior y posterior.*

- *Meatotomía media*

El orificio del meato medio se localiza con la óptica. Después de controlar la posición de la vía lagrimal, se ensancha el orificio meatal con el aspirador de Wigand. Los límites de la meatotomía son:

– por detrás: la lámina del palatino;

– por debajo: el borde superior del cornete inferior;

– por arriba: la bulla;

– por delante: la rama ascendente del maxilar superior.

- *Abertura del sistema bullar*

La pared anterior de la bulla constituye el primer relieve visible. Ésta se abre con el aspirador de Wigand. Poco a poco, con la pinza de Blakesley de 45º, se rompe la raíz tabicante de la bulla hasta la celda suprabullar. Después de abrirla, el techo etmoidal se reconoce por su dureza, su aspecto relativamente blanquecino y su unión con la pared lateral de la órbita.

La arteria etmoidal se puede identificar en forma de relieve transversal que discurre a lo largo del techo.

- *Infundibulotomía frontal*

Se debe realizar con la óptica de 30, 45 o 70º. Consiste en la apertura de las celdillas prebullares, incluyendo las celdas unciformes y meáticas. En la mayoría de los casos, la celda meática anterior es la que da origen al conducto nasofrontal y al seno frontal. Conviene ser prudente y conservador al abordar esta región, con respecto a la mucosa del canal, con el fin de no producir estenosis *(fig. 9)*.

Etmoidectomía posterior

Completa el vaciamiento etmoidal. El derribo de la raíz tabicante del cornete medio y posteriormente la del cornete superior y supremo completan la etmoidectomía *(fig. 10)*.

Esfenoidotomía

En la técnica que nos ocupa no se realiza sistemáticamente. Los senos esfenoidales raramente están ocupados por pólipos [63].

Debido a la existencia de variaciones en la neumatización de la celda de Odoni, la esfenoidotomía se realiza después de haber localizado su ostium. Éste se busca con la óptica de 0 o 30º en la parte anterior del seno, a nivel del receso etmoidoesfenoidal.

Se localiza con la ayuda del aspirador de Wigand. El ostium se sitúa en la parte inferior y media del seno, a 7 mm por encima del arco coanal y 0,5 cm por fuera del tabique nasal. Cualquier maniobra de agrandamiento debe hacerse hacia abajo y hacia la línea media, con el fin de evitar complicaciones carotídeas y oftalmológicas.

Exéresis del cornete medio

Esta maniobra debe ser valorada en cada caso. Nosotros preferimos dejarlo intacto como punto de referencia en el caso de una eventual segunda intervención. En caso de degeneración polipoide, se retira seccionándolo a ras de su fijación superior, sin arrancarlo, utilizando las microtijeras de Prades.

Casos especiales

- *Clavo de Lemoyne*

La sensación de pesadez frontal o la opacidad del seno frontal en una TC no constituyen indicaciones para la colocación de un clavo de Lemoyne. Sin embargo, este tiempo quirúrgico está indicado en caso de reintervención quirúrgica, cuando el infundíbulo etmoidofrontal no pueda ser individualizado.

- *Cirugía etmoidal desde atrás hacia delante*

También es excepcional y está indicada en caso de que existan modificaciones anatómicas, que se relacionan frecuentemente con antecedentes de etmoidectomía incompleta o polipectomías «agresivas».

Fin de la intervención

- *Control de las cavidades*

Conviene hacer un último examen de las cavidades después de efectuar un lavado abundante con suero fisiológico, con el fin de asegurar la ausencia de complicaciones a nivel de:

– el techo etmoidal «*white hard roof*» (techo duro blanco): dehiscencia, fuga de líquido cefalorraquídeo;

– la lámina papirácea: salida de grasa orbitaria;

– la vía lagrimal;

– las arterias etmoidales y esfenopalatinas.

- *Taponamiento*

Nosotros utilizamos láminas de polímero de silicona colocadas a ambos lados del septum, cuando las condiciones anatómicas hacen temer el riesgo de sinequia.

El taponamiento se realiza con esponjas deshidratadas que se dejan colocadas durante 3 días y medio.

• *Anatomía patológica*

La totalidad de las piezas de exéresis se envían al laboratorio histopatológico teniendo cuidado de diferenciar cada lado. Si parece evidente realizar un examen anatomopatológico en la poliposis unilateral, también debe practicarse de forma sistemática en las formas bilaterales, con el fin de descartar cualquier proceso neoplásico [16, 55].

Los anatomopatólogos informan sobre los distintos criterios histológicos de cada muestra:

– la concentración de eosinófilos intratisulares;

– el aspecto de las glándulas de la mucosa;

– la existencia de cristales de Charcot-Leyden;

– la existencia de fibrosis del corion.

ALTERNATIVAS CON ANESTESIA LOCAL

Cuando existen contraindicaciones para la anestesia general o en pacientes multioperados, la polipectomía y las técnicas que emplean el láser (KTP, YAG) con anestesia local permiten la reducción del volumen de los pólipos y la obtención de cierto grado de control de la enfermedad.

■ *Láser KTP y YAG*

Se puede realizar una vaporización mediante láser cuando se produce una recidiva de los pólipos, sobre todo cuando éstos son muy anteriores [31]. El KTP (longitud de onda de 532 nm) es más superficial y no destruye el hueso. El YAG produce una importante fibrosis que en ocasiones obliga a la reintervención del etmoides. Su relativa agresividad con respecto al hueso impone una gran prudencia al acercarse al etmoides.

En lo que se refiere al láser KTP, la energía liberada está comprendida entre 1.000 y 2.000 julios en total, utilizando una potencia de 10 vatios en disparos discontinuos de 0,1 seg cada 0,1 seg para evitar el calentamiento.

Los cuidados postoperatorios se centran en los lavados repetidos con suero fisiológico. Sin embargo, parece importante evitar la corticoterapia durante el postoperatorio ya que anularía el efecto del láser.

■ *Polipectomía*

La polipectomía puede realizarse con anestesia local después de un simple taponamiento de las fosas nasales con lidocaína-nafazolina.

VIGILANCIA

Se realiza a tres niveles.

■ *Inmediato*

Comienza en la sala de reanimación en busca de:

– equimosis orbitaria;

– diplopía;

– disminución de la agudeza visual;

– midriasis;

– hemorragia no controlada por el taponamiento.

■ *A corto plazo*

Se trata de la vigilancia clásica, en la unidad de hospitalización, de cualquier paciente intervenido (estado local, parámetros habituales).

Se administra antibioticoterapia con amoxicilina y ácido clavulánico o con pristamicina a dosis de 1 g mañana y noche durante 8 días. Si no existen las contraindicaciones habituales, se prescribe una corticoterapia con dosis de 1 mg/kg/día durante 6 días.

El taponamiento se retira después de tres días y medio.

Desde la salida del hospital y durante 1 mes se realizarán lavados de las fosas nasales con 200 ml de suero fisiológico en cada narina, por la mañana y por la noche.

Después de retirar el taponamiento se iniciará una corticoterapia local.

Si se han colocado láminas de polímero de silicona se retiran tras un período de 7 días y medio.

■ *A medio y a largo plazo*

Es necesario un seguimiento regular en la consulta con el fin de detectar complicaciones o una recidiva precoz.

A las 3 semanas se realiza la primera revisión, que permite apreciar el estado de las fosas nasales (costras, sobreinfecciones y cicatrización). Si no hay complicaciones se pueden suspender los lavados pero manteniendo siempre la corticoterapia local a largo plazo.

Se realizarán visitas sistemáticas al cirujano a los 2 y a los 6 meses, y después anualmente. Estas revisiones permitirán evaluar:

– la sintomatología funcional gracias a la escala ADORE, del mismo modo que en la consulta preoperatoria;

– el estado de la mucosa con un rinoscopio, observando la presencia de costras, pólipos y el aspecto inflamatorio de la misma;

– el cumplimiento terapéutico de la antibioticoterapia, la corticoterapia general y de los antihistamínicos.

■ *Complicaciones*

Agrupan todos los incidentes y accidentes que puedan surgir durante el período pre- y postoperatorio, a corto, medio y largo plazo.

Todas las complicaciones meníngeas se diagnostican durante el acto quirúrgico. Tanto si se trata de simples dehiscencias como de roturas de la duramadre se procederá a su oclusión con tejido autólogo.

Indicaciones

A pesar de que se deben establecer individualmente, el tratamiento es principalmente medicoquirúrgico. Aunque es evidente que la desobstrucción quirúrgica aislada generalmente está abocada al fracaso, representa una solución rápida para aliviar al paciente y permite mejorar la acción de la corticoterapia local.

CASOS TÍPICOS

El tratamiento de primera elección de la PNS se basa en la corticoterapia a largo plazo administrada por vía local. Tanto en el diagnóstico inicial como durante una recidiva importante (estado 2 o 3) es aconsejable realizar de entrada una «polipectomía médica» mediante corticoterapia general administrada durante 10 días. En caso de que la respuesta sea negativa, es decir, de resistencia al tratamiento con corticoides, se debe proponer al paciente la intervención quirúrgica, después de haber descartado posibles contraindicaciones operatorias (generales o pulmonares) [5, 13, 15, 18, 26, 30, 31, 34, 62, 97, 114, 129].

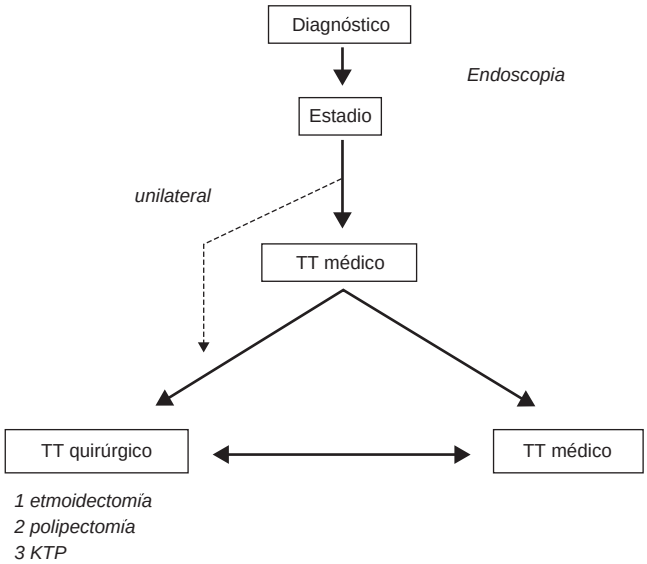

11 *Conducta terapéutica ante una poliposis nasosinusal. TT: tratamiento.*

Si no existen antecedentes de etmoidectomía, la intervención quirúrgica consiste en la nasalización, verdadera cavidad de vaciamiento del etmoides, de los senos maxilares y, para algunos, de forma sistemática, en una esfenoidotomía. Esta decisión «maximalista» permite realizar la intervención con mayor seguridad ya que respeta los puntos anatómicos de referencia. Por el contrario, en caso de reintervención, son preferibles la polipectomía, el láser o un complemento de la nasalización *(fig. 11)*.

La corticoterapia local con beclometasona, budesonida, fluticasona, mometasona o triamcinolona, permiten retrasar la recidiva de los pólipos [3, 74]. Se consigue una mejoría global de la sintomatología nasal, aunque no así la anosmia. El trabajo de Blomqvist [10], obtiene resultados igual de pobres en cuanto al olfato después del tratamiento médico o quirúrgico. Sin embargo, la obstrucción nasal es el síntoma que mejor resuelve la cirugía en las poliposis avanzadas [28, 40, 48, 92, 99, 110, 133].

CASOS PARTICULARES

Asma

La influencia del tratamiento quirúrgico de la PNS en el asma es todavía discutida. Si bien en los años setenta, la cirugía no se consideraba apropiada [85], en la década de 1980 la tendencia se invierte [29, 122], confirmando la relativa mejoría clínica y paraclínica de la sintomatología asmática después de la etmoidectomía. Sin embargo, no todos los autores comparten estas observaciones [70]. Esta diversidad de opiniones se basa en el cumplimiento terapéutico, la gravedad del asma inicial y el tipo de cirugía [73]. Un gran número de estudios admite esta mejoría entre el 20 y el 91% de los pacientes operados [28, 51, 68, 83, 92, 109]. El estudio de Uri [132] matiza estos resultados: confirma la mejoría subjetiva del asma y la ausencia, en el 59% de los casos, de modificaciones objetivas. Finalmente, Lund [73] resume la situación considerando que, después de la cirugía, dos tercios de los pacientes experimentan una mejoría clínica del asma y reducen el consumo de medicamentos. Lamblin [68] va más allá, demostrando que aunque la etmoidectomía tiene un efecto favorable, éste tiende a disminuir durante los 4 años siguientes.

Tríada de Fernand Widal

La sintomatología nasal de la tríada de Widal suele requerir cirugía más precoz y además son más frecuentes las recidivas [11, 20, 111].

Poliposis nasosinusal y sinusitis fúngica

El tratamiento se basa esencialmente en:

– la cirugía: para eliminar el agente fúngico y permitir la adecuada aireación de las cavidades sinusales;

– la corticoterapia: para controlar la inflamación. Habitualmente es local, en forma de pulverización nasal, aunque en algunos casos se administra por vía oral [100, 108].

Los tratamientos antifúngicos por vía general se deben indicar de forma individualizada, debido a sus efectos secundarios y a una eficacia que todavía no se ha establecido claramente [7, 80, 108].

Tipos inclasificables

Aquí se incluyen formas etiopatogénicas poco conocidas y heterogéneas (síndrome de Woakes, síndrome de Kartagener, mucoviscidosis y discinesia ciliar). En estos tipos de poliposis, la eficacia de la cirugía parece ser menos convincente que en las formas clásicas. De todas formas, la indicación quirúrgica debe ser fruto de un consenso multidisciplinar (ORL, pediatra y neumólogo).

Conclusión

Bajo la denominación de PNS se agrupan probablemente diversas afecciones que tienen una etiopatogenia muy diferente. El diagnóstico de la PNS deberá acompañarse en el futuro de especificaciones etiológicas más precisas. Probablemente será la investigación clínica la que hará posible definir los tratamientos más adaptados a cada una de estas formas.

Cualquier referencia a este artículo debe incluir la mención del artículo original: Dessi P et Facon F. Polypose nasosinusienne chez l'adulte. Encycl Méd Chir (Elsevier SAS. Paris, tous droits réservés), Oto-rhino-laryngologie, 20-395-A-10, 2004, 17 p

Bibliografía

[1] Allen JS, Eisma R, Lafreniere D, Leonard G, Kreutzer D. Characterization of the eosinophil chemokine RANTES in nasal polyps. *Ann Otol Rhinol Laryngol* 1998 ; 107 (5 Pt 1) : 416-420

[2] Allen JS, Eisma R, Leonard G, Lafreniere D, Kreutzer D. Interleukin-8 expression in human nasal polyps. *Otolaryngol Head Neck Surg* 1997 ; 117 : 535-541

[3] Badia L, Lund V. Topical corticosteroids in nasal polyposis. *Drugs* 2001 ; 61 : 573-578

[4] Baird AR, Hilmi O, White PS, Robertson AJ. Epithelial atypia and squamous metaplasia in nasal polyps. *J Laryngol Otol* 1998 ; 112 : 755-757

[5] Batteur B, Strunski V, Caprio D, Berthet V, Goin M. Recurrence of nasosinusal polyposis after ethmoidectomy by endonasal approach. Functional, endoscopic, x-ray tomographic aspects and surgical implications. *Ann Otolaryngol Chir Cervicofac* 1994 ; 111 : 121-128

[6] Bent JP 3rd, Kuhn FA. Diagnosis of allergic fungal sinusitis. *Otolaryngol Head Neck Surg* 1994 ; 111 : 580-588

[7] Bent JP 3rd, Kuhn FA. Allergic fungal sinusitis/polyposis. *Allergy Asthma Proc* 1996 ; 17 : 259-268

[8] Bernstein JM. The molecular biology of nasal polyposis. *Curr Allergy Asthma Rep* 2001 ; 1 : 262-267

[9] Bernstein JM, Gorfien J, Noble B. Role of allergy in nasal polyposis: a review. *Otolaryngol Head Neck Surg* 1995 ; 113 : 724-732

[10] Blomqvist EH, Lundblad L, Anggard A, Haraldsson PO, Stjarne P. A randomized controlled study evaluating medical treatment versus surgical treatment in addition to medical treatment of nasal polyposis. *J Allergy Clin Immunol* 2001 ; 107 : 224-728

[11] Bonfils P, Jankowski R, Faulcon P. Smell dysfunction in nasal and paranasal sinus disease: a review of the literature (II). *Ann Otolaryngol Chir Cervicofac* 2001 ; 118 : 143-155

[12] Borgeat P, Sirois P. Leukotrienes: a major step in the understanding of immediate hypersensivity reactions. *J Med Chem* 1981 ; 24 : 121-126

[13] Braun JJ, Haas F, Conraux C. Polyposis of the nasal sinuses. Epidemiology and clinical aspects of 350 cases. Treatment and results with a follow-up over 5 years on 93 cases. *Ann Otolaryngol Chir Cervicofac* 1992 ; 109 : 189-199

[14] Calenoff E, McMahan JT, Herzon GD, Kern RC, Ghadge GD, Hanson DG. Bacterial allergy in nasal polyposis. A new method for quantifying specific IgE. *Arch Otolaryngol Head Neck Surg* 1993 ; 119 : 830-836

[15] Chevalier D, Darras JA, Sarini J, Piquet JJ. Endonasal ethmoidectomy in the treatment of nasal sinus polyposis. *Acta Otorhinolaryngol Belg* 1995 ; 49 : 33-36

[16] Christmas DA Jr, Marotta JC, Yanagisawa E. Nasal malignancy masquerading as polyposis: importance of biopsy in powered endoscopic sinus surgery. *Ear Nose Throat J* 2001 ; 80 : 856-857

[17] Coste A. Treatment of nasosinusal polyposis. State of the art. *Ann Otolaryngol Chir Cervicofac* 1997 ; 114 : 203-219

[18] Crampette L. Nasal-paranasal sinus polyposis. *Presse Med* 2001 ; 30 : 44-50

[19] Crampette L, Serrano E, Klossek JM, Rugina M, Rouvier P, Peynegre R et al. Étude épidémiologique prospective multicentrique française (Groupe ORLI) de la pathologie pneumo-allergologique associée à la polypose naso-sinusienne. *Rev Laryngol Otol Rhinol* 2001 ; 122 : 231-236

[20] Delank KW, Stoll W. Olfactory function after functional endoscopic sinus surgery for chronic sinusitis. *Rhinology* 1998 ; 36 : 15-19

[21] Demoly P, Crampette L, Lebel B, Campbell AM, Mondain M, Bousquet J. Expression of cyclooxygenase 1 and 2 proteins in upper respiratory mucosa. *Clin Exp Allergy* 1998 ; 28 : 278-283

[22] Dessi P, Epron J, Triglia J, Cannoni M. La corticothérapie orale dans le traitement de la polypose nasosinusienne. *Rev Soc Fr ORL* 1993

[23] Dessi P, Moulin G, Bartoli JM, Cannoni M. Intrasphenoidal prolapse of the internal carotid artery. Computed tomography of 300 sinuses. *Presse Méd* 1994 ; 23 : 616-617

[24] Dessi P, Moulin G, Castro F, Chagnaud C, Cannoni M. Protrusion of the optic nerve into the ethmoid and sphenoid sinus: prospective study of 150 CT studies. *Neuroradiology* 1994 ; 36 : 515-516

[25] Dessi P, Moulin G, Triglia JM, Zanaret M, Cannoni M. Difference in the height of the right and left ethmoidal roofs: a possible risk factor for ethmoidal surgery. Prospective study of 150 CT scans. *J Laryngol Otol* 1994 ; 10 : 261-262

[26] Dessi P, Triglia J, Zanaret M, Verdalle P, Gras R, Cannoni M et al. L'ethmoïdectomie endonasale dans le traitement de la polypose nasosinusienne. *J Fr ORL* 1990 ; 39 : 398-404

[27] Devillier P. Pharmacology of glucocorticoids and ENT pathology. *Presse Méd* 2001 ; 30 : 59-69

[28] Dunlop G, Scadding GK, Lund VJ. The effect of endoscopic sinus surgery on asthma: management of patients with chronic rhinosinusitis, nasal polyposis, and asthma. *Am J Rhinol* 1999 ; 13 : 261-265

[29] English GM. Nasal polypectomy and sinus surgery in patients with asthma and aspirin idiosyncrasy. *Laryngoscope* 1986 ; 96 : 374-380

[30] Fombeur JP, Ebbo D, Lecomte F, Simon D, Koubbi G, Barrault S. Initial results of 132 ethmoidectomies by endonasal approach. *Ann Otolaryngol Chir Cervicofac* 1993 ; 110 : 29-33

[31] Frèche C, Fontanel J, Peynègre R. La polypose nasosinusienne. Paris : Société française d'oto-rhino-laryngologie et de pathologie cervico-faciale-Arnette, 2000

[32] Furukawa K, Harrison DG, Saleh D, Shennib H, Chagnon FP, Giaid A. Expression of nitric oxide synthase in the human nasal mucosa. *Am J Respir Crit Care Med* 1996 ; 153 : 847-850

[33] Glovsky MM. Upper airways involvement in bronchial asthma. *Curr Opin Pulm Med* 1998 ; 4 : 54-58

[34] Goetz R, Lallemant JG, Jankowski R, Wayoff M, Moneret-Vautrin , DA. Polypose naso-sinusienne et asthme. *J Fr ORl* 1992 ; 41 : 107-112

[35] Hamilos DL, Leung DY, Huston DP, Kamil A, Wood R, Hamid Q. GM-CSF, IL-5 and RANTES immunoreactivity and mRNA expression in chronic hyperplastic sinusitis with nasal polyposis (NP). *Clin Exp Allergy* 1998 ; 28 : 1145-1152

[36] Hedman J, Kaprio J, Poussa T, Nieminen MM. Prevalence of asthma, aspirin intolerance, nasal polyposis and chronic obstructive pulmonary disease in a population-based study. *Int J Epidemiol* 1999 ; 28 : 717-722

[37] Hinson K, Moon A, Plummer N. Bronchopulmonary aspergillosis: a review and a report of eight new cases. *Thorax* 1952 ; 7 : 317-333

[38] Holmberg K, Karlsson G. Nasal polyps: medical or surgical management? *Clin Exp Allergy* 1996 ; 26 (suppl 3) : 23-30

[39] Holroyde MC, Altounyan RE, Cole M, Dixon M, Elliott EV. Bronchoconstriction produced in man by leukotrienes C and D. *Lancet* 1981 ; 2 : 17-18

[40] Hosemann W. Surgical treatment of nasal polyposis in patients with aspirin intolerance. *Thorax* 2000 ; 55 (suppl 2) : S87-S90

[41] Hosemann W, Gode U, Wagner W. Epidemiology, pathophysiology of nasal polyposis, and spectrum of endonasal sinus surgery. *Am J Otolaryngol* 1994 ; 15 : 85-98

[42] Hosemann W, Gode U, Wigand ME. Indications, technique and results of endonasal endoscopic ethmoidectomy. *Acta Otorhinolaryngol Belg* 1993 ; 47 : 73-83

[43] Hudgins PA. Complications of endoscopic sinus surgery. The role of the radiologist in prevention. *Radiol Clin North Am* 1993 ; 31 : 21-32

[44] Ide C, Trigaux JP, Eloy P. Chronic sinusitis: the role of imaging. *Acta Otorhinolaryngol Belg* 1997 ; 51 : 247-258

[45] Jacobs RL, Freda AJ, Culver WG. Primary nasal polyposis. *Ann Allergy* 1983 ; 51 : 500-505

[46] Jacobs RL, Freedman PM, Boswell RN. Nonallergic rhinitis with eosinophilia (NARES syndrome). Clinical and immunologic presentation. *J Allergy Clin Immunol* 1981 ; 67 : 253-262

[47] Jaffe BF, Strome M, Khaw KT, Shwachman H. Nasal polypectomy and sinus surgery for cystic fibrosis-a-10 year review. *Otolaryngol Clin North Am* 1977 ; 10 : 81-90

[48] Jakobsen J, Svendstrup F. Functional endoscopic sinus surgery in chronic sinusitis--a series of 237 consecutively operated patients. *Acta Otolaryngol [suppl]* 2000 ; 543 : 158-161

[49] Jankowski R. Eosinophils in the pathophysiology of nasal polyposis. *Acta Otolaryngol* 1996 ; 116 : 160-163

[50] Jankowski R, Goetz R, Moneret-Vautrin DA, Daures P, Lallemant JG, Wayoff M. Insufficiency of ethmoidectomy in the treatment of nasal polyposis]*Ann Otolaryngol Chir Cervicofac* 1991 ; 108 : 298-306

[51] Jankowski R, Pigret D, Decroocq F. Comparison of functional results after ethmoidectomy and nasalization for diffuse and severe nasal polyposis. *Acta Otolaryngol* 1997 ; 117 : 601-608

[52] Jankowski R, Schrewelius C, Bonfils P, Saban Y, Gilain L, Prades JM et al. Efficacy and tolerability of budesonide aqueous nasal spray treatment in patients with nasal polyps. *Arch Otolaryngol Head Neck Surg* 2001 ; 127 : 447-452

[53] Jiannetto DF, Pratt MF. Correlation between preoperative computed tomography and operative findings in functional endoscopic sinus surgery. *Laryngoscope* 1995 ; 105 (9 Pt 1) : 924-927

[54] Kainz J, Stammberger H. Danger areas of the posterior rhinobasis. An endoscopic and anatomical-surgical study. *Acta Otolaryngol* 1992 ; 112 : 852-861

[55] Kale SU, Mohite U, Rowlands D, Drake-Lee AB. Clinical and histopathological correlation of nasal polyps: are there any surprises? *Clin Otolaryngol* 2001 ; 26 : 321-323

[56] Katzenstein AL, Sale SR, Greenberger PA. Allergic *Aspergillus sinusitis*: a newly recognized form of sinusitis. *J Allergy Clin Immunol* 1983 ; 72 : 89-93

[57] Katzenstein AL, Sale SR, Greenberger PA. Pathologic findings in allergic *Aspergillus sinusitis*. A newly recognized form of sinusitis. *Am J Surg Pathol* 1983 ; 7 : 439-443

[58] Kayarkar R, Clifton NJ, Woolford TJ. An evaluation of the best head position for instillation of steroid nose drops. *Clin Otolaryngol* 2002 ; 27 : 18-21

[59] Keith PK, Conway M, Evans S, Wong DA, Jordana G, Pengelly D et al. Nasal polyps: effects of seasonal allergen exposure. *J Allergy Clin Immunol* 1994 ; 93 : 567-574

[60] Kerrebijn KF. Defining and describing airways obstruction in children. *Eur Respir J* 1990 ; 3 : 1083-1084

[61] Klossek JM, Dufour X, Desmonts C, Fontanel JP. Asthma and polyposis. *Allergol Immunol* 1998 ; 30 : 69-72

[62] Klossek JM, Fontanel JP. Rhinosinus polyposis. *Rev Prat* 2000 ; 50 : 1543-1547

[63] Klossek JM, Fontanel JP, Dessi P, Serrano E. Chirurgie endonasale sous guidage endoscopique. Paris : Masson, 1995

[64] Klossek JM, Peloquin L, Friedman WH, Ferrier JC, Fontanel JP. Diffuse nasal polyposis: postoperative long-term results after endoscopic sinus surgery and frontal irrigation. *Otolaryngol Head Neck Surg* 1997 ; 117 : 355-361

[65] Kramer MF, Ostertag P, Pfrogner E, Rasp G. Nasal interleukin-5, immunoglobulin E, eosinophilic cationic protein, and soluble intercellular adhesion molecule-1 in chronic sinusitis, allergic rhinitis, and nasal polyposis. *Laryngoscope* 2000 ; 110 : 1056-1062

[66] Kramer MF, Rasp G. Nasal polyposis: eosinophils and interleukin-5. *Allergy* 1999 ; 54 : 669-680

[67] Lamb D, Millar J, Johnston A. Allergic aspergillus of the paranasal sinuses. *J Pathol* 1982 ; 137 : 56

[68] Lamblin C, Brichet A, Perez T, Darras J, Tonnel AB, Wallaert B. Long-term follow-up of pulmonary function in patients with nasal polyposis. *Am J Respir Crit Care Med* 2000 ; 161 (2 Pt 1) : 406-413

[69] Larsen K. The clinical relationship of nasal polyps to asthma. *Allergy Asthma Proc* 1996 ; 17 : 243-249

[70] Lawson W. The intranasal ethmoidectomy: an experience with 1, 077 procedures. *Laryngoscope* 1991 ; 101 (4 Pt 1) : 367-371

[71] Lloyd GA, Lund VJ, Scadding GK. CT of the paranasal sinuses and functional endoscopic surgery: a critical analysis of 100 symptomatic patients. *J Laryngol Otol* 1991 ; 105 : 181-185

[72] Lund VJ. Diagnosis and treatment of nasal polyps. *Br Med J* 1995 ; 311 : 1411-1414

[73] Lund VJ. The effect of sinonasal surgery on asthma. *Allergy* 1999 ; 54 (suppl 57) : 141-145

[74] Lund VJ, Flood J, Sykes AP, Richards DH. Effect of fluticasone in severe polyposis. *Arch Otolaryngol Head Neck Surg* 1998 ; 124 : 513-518

[75] Lund VJ, Wright A, Yiotakis J. Complications and medicolegal aspects of endoscopic sinus surgery. *J R Soc Med* 1997 ; 90 : 422-428

[76] Manning SC, Holman M. Further evidence for allergic pathophysiology in allergic fungal sinusitis. *Laryngoscope* 1998 ; 108 : 1485-1496

[77] Manning SC, Merkel M, Kriesel K, Vuitch F, Marple B. Computed tomography and magnetic resonance diagnosis of allergic fungal sinusitis. *Laryngoscope* 1997 ; 107 : 170-176

[78] Manning SC, Vuitch F, Weinberg AG, Brown OE. Allergic aspergillosis: a newly recognized form of sinusitis in the pediatric population. *Laryngoscope* 1989 ; 99 (7 Pt 1) : 681-685

[79] Marney SR Jr. Pathophysiology of reactive airway disease and sinusitis. *Ann Otol Rhinol Laryngol* 1996 ; 105 : 98-100

[80] Marple BF. Allergic fungal rhinosinusitis: current theories and management strategies. *Laryngoscope* 2001 ; 111 : 1006-1019

[81] Marple BF, Mabry RL. Comprehensive management of allergic fungal sinusitis. *Am J Rhinol* 1998 ; 12 : 263-268

[82] McFadden EA, Kany RJ, Fink JN, Toohill RJ. Surgery for sinusitis and aspirin triad. *Laryngoscope* 1990 ; 100 (10 Pt 1) : 1043-1046

[83] McFadden EA, Woodson BT, Fink JN, Toohill RJ. Surgical treatment of aspirin triad sinusitis. *Am J Rhinol* 1997 ; 11 : 263-270

[84] Meloni F, Stomeo F, Bozzo C. Coronal CT in the indication of the endoscopic surgery of the sinus. *Acta Otorhinolaryngol Ital* 1995 ; 15 : 214-218

[85] Moloney JR. Nasal polyps, nasal polypectomy, asthma, and aspirin sensitivity. Their association in 445 cases of nasal polyps. *J Laryngol Otol* 1977 ; 91 : 837-846

[86] Moneret-Vautrin DA, Hsieh V, Wayoff M, Guyot JL, Mouton C, Maria Y. Nonallergic rhinitis with eosinophilia syndrome a precursor of the triad: nasal polyposis, intrinsic asthma, and intolerance to aspirin. *Ann Allergy* 1990 ; 64 : 513-518

[87] Moneret-Vautrin DA, Wayoff M, Bonne C. Mechanisms of aspirin intolerance. *Ann Otolaryngol Chir Cervicofac* 1985 ; 102 : 357-363

[88] Moulin G, Dessi P, Chagnaud C, Bartoli JM, Vignoli P, Gaubert JY et al. Dehiscence of the lamina papyracea of the ethmoid bone: CT findings. *AJNR Am J Neuroradiol* 1994 ; 15 : 151-153

[89] Mygind N. Advances in the medical treatment of nasal polyps. *Allergy* 1999 ; 54 (suppl 53) : 12-16

[90] Mygind N, Dahl R, Bachert C. Nasal polyposis, eosinophil dominated inflammation, and allergy. *Thorax* 2000 ; 55 (suppl 2) : S79-S83

[91] Nakache M. La place de l'ethmoïdectomie par voie endonasale dans le traitement de la polypose nasosinusienne grave. Marseille; : Solal, 1985

[92] Nakamura H, Kawasaki M, Higuchi Y, Takahashi S. Effects of sinus surgery on asthma in aspirin triad patients. *Acta Otolaryngol* 1999 ; 119 : 592-598

[93] Noah TL, Henderson FW, Wortman IA, Devlin RB, Handy J, Koren HS et al. Nasal cytokine production in viral acute upper respiratory infection of childhood. *J Infect Dis* 1995 ; 171 : 584-592

[94] Nussenbaum B, Marple BF, Schwade ND. Characteristics of bony erosion in allergic fungal rhinosinusitis. *Otolaryngol Head Neck Surg* 2001 ; 124 : 150-154

[95] Pawliczak R, Kowalski ML, Danilewicz M, Wagrowska-Danilewicz M, Lewandowski A. Distribution of mast cells and eosinophils in nasal polyps from atopic and nonatopic subjects: a morphometric study. *Am J Rhinol* 1997 ; 11 : 257-262

[96] Percodani J, Serrano E, Uro-Coste E, Reyre J, Delisle MB, Abbal M et al. Does allergic fungal sinusitis exist? Preliminary results of a prospective study. *Ann Otolaryngol Chir Cervicofac* 1999 ; 116 : 78-84

[97] Peynegre R, Rouvier P. Le traitement chirurgical de la polypose naso-sinusienne : méthodes et résultats. *Cah ORL* 1995 ; XXX : 471-485

[98] Ponikau JU, Sherris DA, Kern EB, Homburger HA, Frigas E, Gaffey TA et al. The diagnosis and incidence of allergic fungal sinusitis. *Mayo Clin Proc* 1999 ; 74 : 877-884

[99] Rombaux P, De Toeuf C, Hamoir M, Eloy P, Bertrand B. Nasal polyposis: one-year outcome after endoscopic sinus surgery then topical corticosteroid therapy in 72 patients. *Ann Otolaryngol Chir Cervicofac* 2001 ; 118 : 291-298

[100] Roth M. Should oral steroids be the primary treatment for allergic fungal sinusitis? *Ear Nose ThroatJ* 1994 ; 73 : 928-930

[101] Rowe-Jones JM, Mackay IS. Endoscopic sinus surgery in the treatment of cystic fibrosis with nasal polyposis. *Laryngoscope* 1996 ; 106 (12 Pt 1) : 1540-1544

[102] Rowe-Jones JM, Trendell-Smith N, Shembekar M, Mackay IS. Polypoid rhinosinusitis in patients with host defence deficiencies: cellular infiltration and disease severity. *Rhinology* 1997 ; 35 : 113-117

[103] Rugina M, Serrano E, Klossek JM, Crampette L, Stoll D, Bebear JP et al. Epidemiological and clinical aspects of nasal polyposis in France; the ORLI group experience. *Rhinology* 2002 ; 40 : 75-79

[104] Safirstein BH. Allergic bronchopulmonary aspergillosis with obstruction of the upper respiratory tract. *Chest* 1976 ; 70 : 788-790

[105] Samter M, Beers RF Jr. Concerning the nature of intolerance to aspirin. *J Allergy* 1967 ; 40 : 281-293

[106] Samter M, Beers RF Jr. Intolerance to aspirin. Clinical studies and consideration of its pathogenesis. *Ann Intern Med* 1968 ; 68 : 975-983

[107] Schiavino D, Nucera E, Milani A, Del Ninno M, Buonomo A, Sun J et al. The aspirin disease. *Thorax* 2000 ; 55 (suppl 2) : S66-S69

[108] Schubert MS, Goetz DW. Evaluation and treatment of allergic fungal sinusitis. II. Treatment and follow-up. *J Allergy Clin Immunol* 1998 ; 102 : 395-402

[109] Senior BA, Kennedy DW. Management of sinusitis in the asthmatic patient. *Ann Allergy Asthma Immunol* 1996 ; 77 : 6-19

[110] Senior BA, Kennedy DW, Tanabodee J, Kroger H, Hassab M, Lanza D. Long-term results of functional endoscopic sinus surgery. *Laryngoscope* 1998 ; 108 : 151-157

[111] Serrano E. Les polyposes naso-sinusiennes : place du traitement médical. Toulouse : Privat, 1987

[112] Serrano E, Percodani J. Corticothérapie et polypose naso-sinusienne. *J Fr ORL*1995 ; 44 : 141-145

[113] Serrano E, Percodani J, Pessey JJ. Polypose naso-sinusienne : traitement médical. *Cah ORL* 1995 ; XXX : 505-509

[114] Serrano E, Pessey JJ, Lacomme Y. Medical treatment of nasosinusal polyposis. *Rev Laryngol Otol Rhinol* 1989 ; 110 : 81-87

[115] Settipane GA. Epidemiology of nasal polyps. *Allergy Asthma Proc* 1996 ; 17 : 231-236

[116] Settipane GA, Pudupakkam RK. Aspirin intolerance. III. Subtypes, familial occurence, and cross-reactivity with tartarazine. *J Allergy Clin Immunol* 1975 ; 56 : 215-221

[117] Slavin RG. Relationship of nasal disease and sinusitis to bronchial asthma. *Ann Allergy* 1982 ; 49 : 76-79

[118] Slavin RG. Nasal polyps and sinusitis. *JAMA* 1997 ; 278 : 1849-1854

[119] Spector SL. Overview of comorbid associations of allergic rhinitis. *J Allergy Clin Immunol* 1997 ; 99 (suppl 2) : S773-S780

[120] Stammberger H. Surgical treatment of nasal polyps: past, present, and future. *Allergy* 1999 ; 54 (suppl 53) : 7-11

[121] Stammberger H, Jakse R, Beaufort F. Aspergillosis of the paranasal sinuses x-ray diagnosis, histopathology, and clinical aspects. *Ann Otol Rhinol Laryngol* 1984 ; 93 (3 Pt 1) : 251-256

[122] Stammberger H, Posawetz W. Functional endoscopic sinus surgery. Concept, indications and results of the Messerklinger technique. *Eur Arch Otorhinolaryngol* 1990 ; 247 : 63-76

[123] Stern RC, Boat TF, Wood RE, Matthews LW, Doershuk CF. Treatment and prognosis of nasal polyps in cystic fibrosis. *Am J Dis Child* 1982 ; 136 : 1067-1070

[124] Szczeklik A. The cyclooxygenase theory of aspirin-induced asthma. *Eur Respir J* 1990 ; 3 : 588-593

[125] Szczeklik A, Gryglewski RJ, Czerniawska-Mysik G. Relationship of inhibition of prostaglandin biosynthesis by analgesics to asthma attacks in aspirin-sensitive patients. *Br Med J* 1975 ; 1 : 67-69

[126] Szczeklik A, Gryglewski RJ, Czerniawska-Mysik G. Clinical patterns of hypersensitivity to nonsteroidal anti-inflammatory drugs and their pathogenesis. *J Allergy Clin Immunol* 1977 ; 60 : 276-284

[127] Szczeklik A, Nizankowska E, Duplaga M. Natural history of aspirin-induced asthma. AIANE Investigators. European Network on Aspirin-Induced Asthma. *Eur Respir J* 2000 ; 16 : 432-436

[128] Terrier G. Les repères anatomique de l'ethmoïde. *J Fr ORL* 1987 ; 36 : 125-132

[129] Thomassin JM, Korchia D. Nasosinusal polyposis. Indications. Results. Apropos of 222 ethmoidectomies. *Ann Otolaryngol Chir Cervicofac* 1991 ; 108 : 455-464

[130] Triglia JM, Nicollas R. Nasal and sinus polyposis in children. *Laryngoscope* 1997 ; 107 : 963-966

[131] Umetsu DT, Moss RB, King VV, Lewiston NJ. Sinus disease in patients with severe cystic fibrosis: relation to pulmonary exacerbation. *Lancet* 1990 ; 335 : 1077-1078

[132] Uri N, Cohen-Kerem R, Barzilai G, Greenberg E, Doweck I, Weiler-Ravell D. Functional endoscopic sinus surgery in the treatment of massive polyposis in asthmatic patients. *J Laryngol Otol* 2002 ; 116 : 185-189

[133] Vento SI, Simola M, Ertama LO, Malmberg CH. Sense of smell in long-standing nasal polyposis. *Am J Rhinol* 2001 ; 15 : 159-163

[134] Waxman JE, Spector JG, Sale SR, Katzenstein AL. Allergic *Aspergillus sinusitis*: concepts in diagnosis and treatment of a new clinical entity. *Laryngoscope* 1987 ; 97 (3 Pt 1) : 261-266

[135] Widal F, Abrami P, Lermoyez J. First complete description of the aspirin idiosyncrasy-asthma-nasal polyposis syndrome (plus urticaria)--1922 (with a note on aspirin desensitization). *J Asthma* 1987 ; 24 : 297-300

[136] Winfield JB, Sande MA, Gwaltney JM Jr. Aspiration during sleep. *JAMA* 1973 ; 223 : 1288

[137] Witte RJ, Heurter JV, Orton DF, Hahn FJ. Limited axial CT of the paranasal sinuses in screening for sinusitis. *AJR Am J Roentgenol* 1996 ; 167 : 1313-1315